



**Krebs ausschalten:  
Mit gynäkologischer  
Krebsfrüherkennung**

Was bedeutet ein auffälliger Befund bei  
der gynäkologischen Krebsfrüherkennung?



## DIE PIKTOGRAMME IN UNSEREN BROSCHÜREN



### **Vorwort/Zitate**



### **Achtung**

Hier weisen wir auf wichtige Dinge hin und warnen vor möglichen Gefahren.



### **Empfehlung**

Hinter diesem Icon verbergen sich nützliche Tipps und Empfehlungen.



### **Information**

Hier sind interessante Informationen oder auch Grafiken zusammengefasst.



### **Webhand**

Hier sind Hinweise zu unserem Angebot zusammengefasst, die kostenlos auf unserer Webseite zum Download bereitstehen oder bestellt werden können.



## WICHTIGER HINWEIS

Diese Broschüre richtet sich in erster Linie an medizinische Laien und erhebt keinen Anspruch auf Vollständigkeit. Wie jede Wissenschaft ist die Medizin ständigen Entwicklungen unterworfen. Forschung und klinische Erfahrung erweitern Erkenntnisse, insbesondere was Behandlung und medikamentöse Therapie anbelangt. Die Broschüre soll die Orientierung unterstützen, sie kann und soll das ärztliche Gespräch auf keinen Fall ersetzen. Die Aufklärung zur individuellen Diagnose und Therapie bleibt allein dem ärztlichen Behandlungsgespräch vorbehalten.

# INHALT

VORWORTE	6
EINLEITUNG	11
Gebärmutter und Gebärmutterhals	17
Entstehung auffälliger Zellen am Gebärmutterhals	23
Rolle humaner Papillomaviren (HPV) bei der Entstehung von Gebärmutterhalskrebs	27
Sex und Gebärmutterhalskrebs	33
Krebsvorstufen unterschiedlicher Schweregrade	37
Früherkennungsabstrich (Pap-Test)	45
Abklärung eines auffälligen Befundes	59
Therapie der Krebsvorstufen am Gebärmutterhals	67
Narkose bei Operationen am Muttermund	77

Auffälliger Abstrich während der Schwangerschaft	81
Gebärmutterentfernung zur Behandlung von Krebsvorstufen des Gebärmutterhalses	89
HPV-Impfung	95
Individuelle Gesundheitsleistungen: Wann sinnvoll?	103
Krebs des Gebärmutterhalses	111
Zweite ärztliche Meinung einholen	119
Sorgen über auffälligen Pap- oder HPV-Test	127
<b>MEDIZINISCHE FACHAUSDRÜCKE</b>	<b>134</b>
<b>DANKSAGUNG</b>	<b>140</b>
<b>BROSCHÜREN UND BERATUNG DER KREBSGESELLSCHAFT NRW E.V.</b>	<b>142</b>
<b>SPENDENINFORMATION</b>	<b>144</b>
<b>ADRESSEN</b>	<b>146</b>
<b>IMPRESSUM</b>	<b>148</b>



## VORWORT

Liebe Leserinnen und Leser,

seit 1951 setzt sich die Krebsgesellschaft NRW e.V. für die Verbesserung der onkologischen Versorgung in Nordrhein-Westfalen ein. Bedeutende Aufgabenfelder sind die Vorbeugung und Früherkennung von Krebserkrankungen. Dazu gehören der wissenschaftliche und gesundheitspolitische Diskurs, welche Maßnahmen als sinnvoll und empfehlenswert einzustufen sind, ebenso wie die öffentliche Aufklärung darüber. Die Früherkennungsuntersuchung auf Gebärmutterhalskrebs mittels Pap-Abstrich und HPV-Test nimmt dabei eine besondere Rolle ein. Auf Betreiben der Krebsgesellschaft NRW e.V. gelang es Anfang der 1970er Jahre in NRW, den Pap-Abstrich in die Pflichtleistungen der Krankenkassen einzubeziehen. Damit nahm NRW eine Vorreiterrolle in Deutschland ein, der die anderen Bundesländer bald folgten. Seit dieser Zeit hat jede gesetzlich versicherte Frau einmal im Jahr Anspruch auf eine gynäkologische Krebsfrüherkennungsuntersuchung.

Heute lässt sich sagen, dass sich die Einführung des Pap-Abstrichs zur Früherkennung von Gebärmutterhalskrebs bewährt hat. Die Zahl der Neuerkrankungen und der Todesfälle konnte seit den 1970er Jahren deutlich gesenkt werden. Mit der Impfung von Kindern und Jugendlichen beider Geschlechter sowie durch die Umsetzung des organisierten Screenings, bei dem regelmäßig Einladungsschreiben versandt werden, und einem HPV-Test zusätzlich zum PAP-Abstrich verbindet sich die Hoffnung, dass Gebärmutterhalskrebs eines Tages fast vollständig verhindert werden kann.

Mit Blick auf die nachhaltige Bedeutsamkeit der Untersuchung ist es uns ein wichtiges Anliegen, umfassend und transparent zu informieren: über den Ablauf der Untersuchung, über Testergebnisse und was diese bedeuten.

Die vorliegende Broschüre ist auf Anregung von Professor Dr. Ralph Lellé entstanden, dem wir an dieser Stelle für seine fachärztlichen Ausführungen danken möchten. Die Broschüre soll Orientierung bieten und das ärztliche Gespräch unterstützen.



Mit herzlichen Grüßen  
Professor Dr. med. Ullrich Graeven  
Vorstandsvorsitzender der Krebsgesellschaft Nordrhein-Westfalen e.V.



## **DIE KREBSGESELLSCHAFT NORDRHEIN-WESTFALEN E.V.**

Die Krebsgesellschaft Nordrhein-Westfalen e.V. setzt sich für die Prävention, Behandlung und Nachsorge von Krebserkrankungen sowie für die Verbesserung der Versorgung von krebserkrankten Menschen in NRW ein. In unseren ambulanten Beratungsstellen erhalten Krebsbetroffene und Angehörige kostenfrei Rat und Hilfe.



## VORWORT

Liebe Leserinnen und Leser,

die Früherkennungsuntersuchung in Form eines Muttermundabstrichs zum Schutz vor Gebärmutterhalskrebs ist die effektivste Methode zur Verhinderung einer Krebserkrankung, die je erfunden wurde. Leider hat dies auch seine Kehrseiten. Denn sehr häufig ist der Abstrich auffällig, ohne dass krankhafte Veränderungen oder gar Krebs vorliegen. Dies gilt erst Recht, wenn der Test auf eine HPV-Infektion Bestandteil dieser Früherkennungsuntersuchungen ist: Ein positives Testergebnis bedeutet noch lange nicht, dass Grund zur Sorge besteht. Zahlreiche Gespräche mit Frauen, die sich plötzlich in der Situation befanden, dass Screening-Befunde in irgendeiner Form auffällig waren, haben uns gezeigt, wie viele Ängste dies auslösen kann. Bei nüchterner Betrachtung sind die allermeisten Ängste unbegründet. Das Wissen um die Entstehung von Gebärmutterhalskrebs ist eigentlich nicht schwer zu vermitteln.

Diese Broschüre soll dazu beitragen, die vielen unnötigen Sorgen zu zerstreuen, die dann auftauchen, wenn die Vorsorgeuntersuchung ein auffälliges Ergebnis gezeigt hat. Die folgenden Erklärungen stellen eine Mischung aus medizinischen Fakten und eigener Erfahrung dar. Daraus ergeben sich zwei wichtige Konsequenzen: Zum einen ist die medizinische Lehrmeinung beständig im Fluss und muss regelmäßig den neuesten Erkenntnissen angepasst werden. Die folgende Darstellung wird also im Laufe der Zeit regelmäßig aktualisiert. Ganz bewusst haben wir auf ein Literaturverzeichnis verzichtet, denn es handelt sich nicht um ein medizinisches Fachbuch. Aus demselben Grund geben wir keine Zahlen, Statistiken und Prozentsätze an. Im persönlichen Gespräch mit Patientinnen sind diese auch nicht wichtig. Zum anderen haben wir unsere persönliche Erfahrung mit einfließen lassen. Es heißt nicht zufällig, es gäbe so viele unterschiedliche Fachmeinungen wie es Ärztinnen und Ärzte gibt.

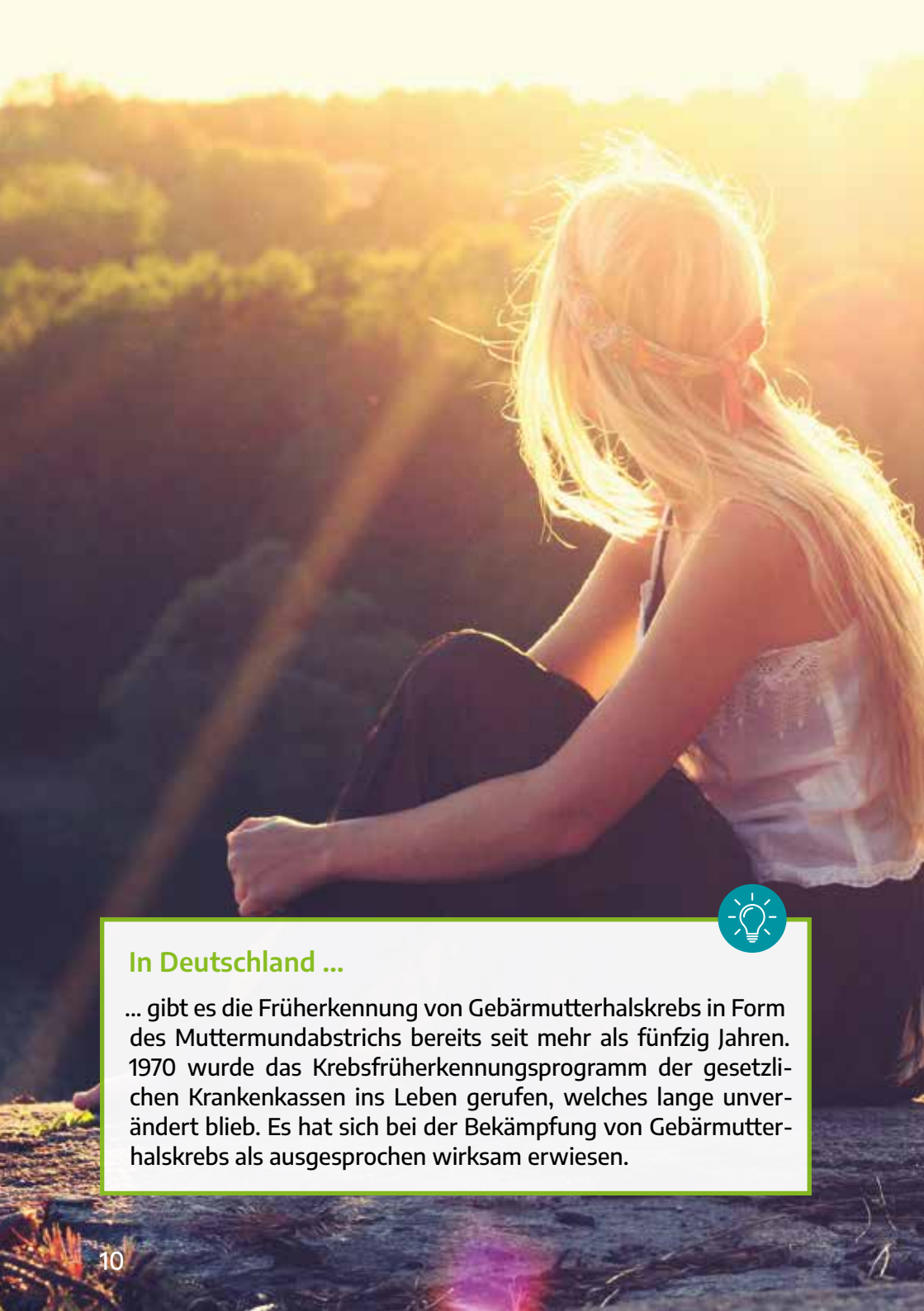



Daher sei von vorneherein klargestellt, dass in vielen Punkten unsere persönliche Meinung und unsere Wertungen im Vordergrund stehen. Doch muss dies kein Nachteil sein. Es ist immer gut, mehrere medizinische Meinungen einzuholen. Die hier gemachten Aussagen und Darstellungen zielen nicht darauf ab, das persönliche Gespräch mit Ihrer Gynäkologin oder Ihrem Gynäkologen zu ersetzen. Vielmehr sollen sie helfen, die vielen unnötigen Ängste von Anfang an zu zerstreuen und das persönliche Gespräch zu unterstützen.

A handwritten signature in black ink, appearing to read 'R. Lellé'.

Ralph J. Lellé  
Marie-Kristin von Wahlde



### In Deutschland ...

... gibt es die Früherkennung von Gebärmutterhalskrebs in Form des Muttermundabstrichs bereits seit mehr als fünfzig Jahren. 1970 wurde das Krebsfrüherkennungsprogramm der gesetzlichen Krankenkassen ins Leben gerufen, welches lange unverändert blieb. Es hat sich bei der Bekämpfung von Gebärmutterhalskrebs als ausgesprochen wirksam erwiesen.

## EINLEITUNG

Weltweit gesehen stellt der Krebs des Gebärmutterhalses die zweithäufigste und in einigen Ländern sogar die häufigste Krebserkrankung der Frau dar.

**Dagegen hat die Einführung des Früherkennungsabstrichs in Deutschland sowie in vielen anderen Teilen der Welt zu einem starken Rückgang der Erkrankungsfälle geführt.**

Inzwischen lässt sich sagen, dass dieses Früherkennungsprogramm die bisher erfolgreichste Strategie darstellt, um nicht nur die Zahl der Frauen zu verringern, die an dieser Krebserkrankung sterben. Vielmehr ist es gelungen, die Entstehung von Gebärmutterhalskrebs vielfach ganz zu verhindern.

Zusammen mit der Impfung von Kindern und Jugendlichen beider Geschlechter gegen den so genannten humanen Papillomavirus (HPV) sind der Krebs sowie dessen Vorstufen relativ selten geworden, so dass man den bewährten Vorsorgeabstrich auf veränderte Zellen des Muttermundes mit einem HPV-Test kombiniert. Diese Kombination ist bei über 34-jährigen Frauen empfindlicher als der Abstrich alleine und es reicht, diesen alle drei Jahre, statt wie beim alleinigen Abstrich jährlich, durchzuführen. Darüber hinaus wird durch regelmäßige Einladungsschreiben auf die Vorsorgeuntersuchung hingewiesen, um so die Teilnehmerate zu erhöhen.

**Nach den aktuellen Richtlinien für die Krebsfrüherkennung wird eine Frau, die Mitglied einer gesetzlichen Krankenversicherung ist, persönlich und regelmäßig darüber informiert, dass sie am Krebsfrüherkennungsprogramm teilnehmen kann.**

Dies gilt für alle Frauen im Alter zwischen 20 und 65 Jahren. Ein Zwang zur Teilnahme besteht selbstverständlich nicht und es existiert eigentlich auch keine Altersgrenze: Die Vorsorgeuntersuchungen werden auch jenseits des 65. Lebensjahrs von der Krankenkasse übernommen.

**Es wird empfohlen, dass ab dem 20. Lebensjahr einmal jährlich ein Abstrich vom Muttermund entnommen und die darin enthaltenen Zellen gefärbt und mikroskopisch untersucht werden sollen.**

Bei 35- bis 65-jährigen Frauen wird zusätzlich ein Test auf HP-Viren angeboten. Wenn beide Testergebnisse unauffällig ausfallen, kann das Untersuchungsintervall auf drei Jahre verlängert werden.

**Ungeachtet dessen haben Frauen aller Altersstufen das Recht auf eine jährliche Untersuchung beim Frauenarzt.**

Sowohl bei einem Zellabstrich vom Muttermund als auch einem HPV-Test (ab 35 Jahren) handelt es sich um eine sogenannte Screening-Untersuchung. Der Begriff „Screen“ bedeutet wörtlich „Sieb“. In der Tat besteht darin das Prinzip der Früherkennungsuntersuchung. In Deutschland werden jedes Jahr Millionen von Frauen mithilfe dieser „Siebmethode“ untersucht.

Ein solches Untersuchungsprinzip hat aber auch seine Nachteile. Denn die allermeisten Frauen, die mit dieser Methode untersucht werden, sind völlig beschwerdefrei und gesund. Dies gilt ganz besonders für Frauen, deren HPV-Test positiv ausfällt. Notgedrungen wird aber ein gewisser Anteil von Personen herausgefiltert, die weder jetzt an Gebärmutterhalskrebs erkrankt sind noch jemals erkranken werden. Umgekehrt wird es immer eine kleine Zahl von Frauen geben, die sich dieser Untersuchung unterziehen im Vertrauen darauf, dass durch das Screening eine Krebserkrankung verhindert oder zumindest frühzeitig erkannt werden kann, bei denen jedoch der Abstrich normal ausfällt, obwohl bereits eine krankhafte Veränderung am Muttermund vorliegt.

Um im Bild des Siebs zu bleiben: Sind die Löcher zu groß, werden zu viele Krebsvorstufen oder frühe Krebsstadien übersehen. Sind die Löcher dagegen zu klein, werden zu viele Frauen „herausgesiebt“, welche nicht einmal an einer Krebsvorstufe erkrankt sind.

Alle Screening-Untersuchungen müssen letztlich einen Kompromiss zwischen diesen beiden Möglichkeiten eingehen.

Die Entscheidung, nun auch den HPV-Test ab dem 35. Lebensjahr zur Screening-Untersuchung hinzuzunehmen, soll die statistische Sensitivität dieser Untersuchungen steigern, um mehr Frauen zu identifizieren, bei denen vielleicht eine Krebsvorstufe am Muttermund besteht.

Eine solche höhere Sensitivität bedeutet nichts Anderes, als dass damit die Löcher des Siebs verkleinert werden. Das heißt aber auch, dass zunächst einmal mehr Frauen nach der Vorsorgeuntersuchung damit konfrontiert werden, dass sie einen auffälligen Befund haben, der durch weitere Untersuchungen abgeklärt wird. Eine solche weitergehende Untersuchung ist die sogenannte Kolposkopie, die noch näher erläutert werden wird.

Wenn das Abstrichergebnis in irgendeiner Weise auffällig ist und/oder der HPV-Test positiv ausfällt, löst das mehr oder weniger große Ängste aus, die man gut nachvollziehen kann.

Denn eine versteckte Krebsangst gibt es in jedem von uns, und diese wird durch ein „positives“ Untersuchungsergebnis entfacht. Oft ist dies für die jungen Frauen die erste Konfrontation in ihrem Leben mit einer potentiell ernsten Erkrankung.

Plötzlich machen sich die betroffenen Frauen Sorgen, dass der Krebs schon ausgebrochen sein könnte, dass sie womöglich sterben könnten oder dass sie keine Kinder mehr bekommen können, weil vielleicht die Gebärmutter entfernt werden muss. Ist vielleicht eine Chemotherapie notwendig? Oder eine Bestrahlung?

**Auf jeden Fall ist nun ein ausführliches Gespräch mit der behandelnden Gynäkologin oder dem behandelnden Gynäkologen angebracht.**

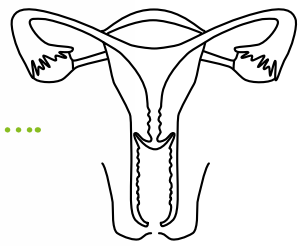
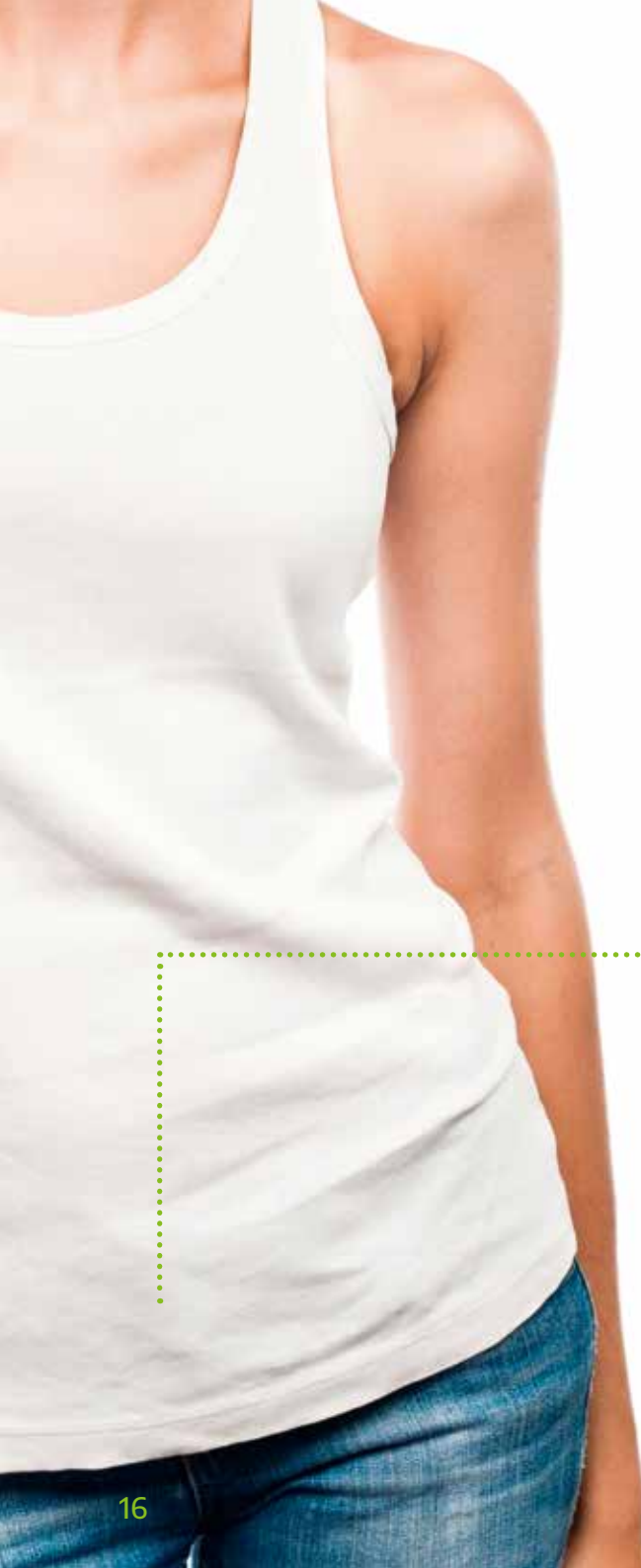Aber vielleicht sind nach diesem Gespräch noch Fragen offen. Vielleicht war die Gesprächssituation nicht so günstig, die eine oder andere intime Frage zu stellen. Oder hinterher werden Fragen erst relevant. Auf jeden Fall ist es hilfreich, sich gut auf das Gespräch mit der Gynäkologin bzw. dem Gynäkologen vorzubereiten und zu wissen, welche Fragen gestellt werden sollten.



## AUF EINEN BLICK

Weltweit ist Gebärmutterhalskrebs die zweithäufigste (und in einigen Ländern sogar die häufigste) Krebserkrankung, nicht dagegen in Deutschland. Hier hat die Einführung des jährlichen Früherkennungsabstrichs dazu geführt, dass die Erkrankungshäufigkeit inzwischen so stark zurückgegangen ist, dass Gebärmutterhalskrebs in Deutschland zu den seltenen Krebserkrankungen der Frau gehört.

Früherkennungsuntersuchungen („Screening“) haben die frühzeitige Erkennung von Krebsvorstufen zum Ziel, so dass der eigentliche Krebs verhindert werden kann. Zwischen dem 20. und dem 34. Lebensjahr soll einmal jährlich ein Abstrich vom Gebärmutterhals entnommen werden. Ab dem 35. Lebensjahr wird die Abstrichuntersuchung mit einem HPV-Test kombiniert. Wenn beide Untersuchungsergebnisse unauffällig sind, reicht eine Wiederholung nach drei Jahren aus. Bei einem auffälligen Befund muss durch weitere Untersuchungen (Kolposkopie) das Ergebnis weiter abgeklärt werden.





## GEBÄRMUTTER UND GEBÄRMUTTERHALS

**Für die nachfolgenden Betrachtungen ist es hilfreich, wenn erst einmal geklärt wird, was es mit dem Gebärmutterhals auf sich hat und die Funktion und Lage der weiblichen Geschlechtsorgane erklärt werden.**

Die inneren Geschlechtsorgane der Frau bestehen aus den Eierstöcken, den Eileitern sowie Gebärmutter und Scheide. Diese Organe liegen im Becken. In den Eierstöcken werden die weiblichen Geschlechtshormone, Östrogene und Gestagene, produziert. Hier reift die Eizelle heran und wird in der Mitte des Zyklus von den Eileitern aufgenommen und Richtung Gebärmutter transportiert.

Eine eventuell befruchtete Eizelle wird ebenfalls aufgenommen und der sich teilende Zellkomplex wandert anschließend in die Gebärmutter und nistet sich in der Gebärmutter Schleimhaut ein. Zur Menstruationsblutung kommt es, wenn die Schleimhaut des Gebärmutterkörpers abgestoßen wird. Das Gewebe und das Menstruationsblut fließen dann über Gebärmutterhals und Scheide nach außen ab.

Der Gebärmutterhals hat mehrere wichtige Funktionen. Zum einen besteht eine Verbindung über Scheide, Gebärmutterhals, Gebärmutterkörper und Eileiter direkt ins Innere der Bauchhöhle. Dem Gebärmutterhals kommt dabei eine Barrierefunktion zu. Denn der dort gebildete Zervixschleim sorgt dafür, dass keine Bakterien über Gebärmutter und Eileiter in die Bauchhöhle gelangen können.

Bei einer Schwangerschaft reift das Kind in der Gebärmutterhöhle heran. Der Gebärmutterhals bleibt während der gesamten Schwangerschaftsdauer verschlossen und verhindert, dass es zu einer Fehlgeburt beziehungsweise zu einer Frühgeburt kommen kann. Ist der Geburtstermin erreicht, ist der Gebärmutterhals in der Lage, sich innerhalb weniger Stunden so weit zu öffnen, dass der Kopf des Kindes hindurchpasst.

Manchmal wird behauptet, dass dem Gebärmutterhals eine Funktion bei der sexuellen Erregung zukommt. Ob dies wirklich der Fall ist, ist jedoch nicht erwiesen.

Der Körper des Menschen besteht aus Zellen mit den unterschiedlichsten Spezialisierungen und Aufgaben. Eine einzelne Zelle ist nur einige tausendstel Millimeter groß und daher mit bloßem Auge nicht sichtbar. Krebs und seine Vorstufen sind bekanntlich eine Erkrankung von Zellen. Es ist daher sinnvoll, sich auch mit dem Zellaufbau des Gebärmutterhalses zu beschäftigen.

Die alleräußerste Schicht der menschlichen Haut wird durch sogenanntes Plattenepithel gebildet. Da es letztlich darum geht, den Körper gegen Umwelteinflüsse zu schützen, besteht Plattenepithel aus mehreren Zellschichten. Typischerweise sehen die Zellen der obersten Schicht anders aus als die der untersten Schichten. Vereinfacht gesagt, ist der Zellkern in der obersten Schicht kleiner und von mehr Zellflüssigkeit bzw. Zellplasma umgeben, während nach unten die Zellkerne größer werden, bis sie die Zelle fast ganz ausfüllen.

An der äußeren Haut besteht das Plattenepithel außerdem aus einer mehr oder weniger dicken Hornschicht, welche den Körper zusätzlich schützt. Während im Bereich der Schamlippen noch das gleiche verhornende Plattenepithel der äußeren Haut zu finden ist, wird die Scheide zwar ebenfalls von Plattenepithel ausgekleidet, allerdings ohne die Verhornungsschicht.

Auch der äußerste Teil des Gebärmutterhalses, also der Muttermund bzw. die Portio, ist noch ein Stück weit von Plattenepithel überzogen, geht dann aber in ein Drüsenepithel über.

Dieses Drüsenepithel ist im Gegensatz zum Plattenepithel nicht mehr mehrschichtig, sondern besteht aus einer einzigen und damit sehr dünnen Zellschicht. Da der Gebärmutterhals sehr gut mit Blutgefäßen versorgt ist und das Drüsenepithel dünn und durchsichtig ist, erklärt dies die Beobachtung, dass am Muttermund eine blassrosa erscheinende Haut in eine rote Haut übergeht.

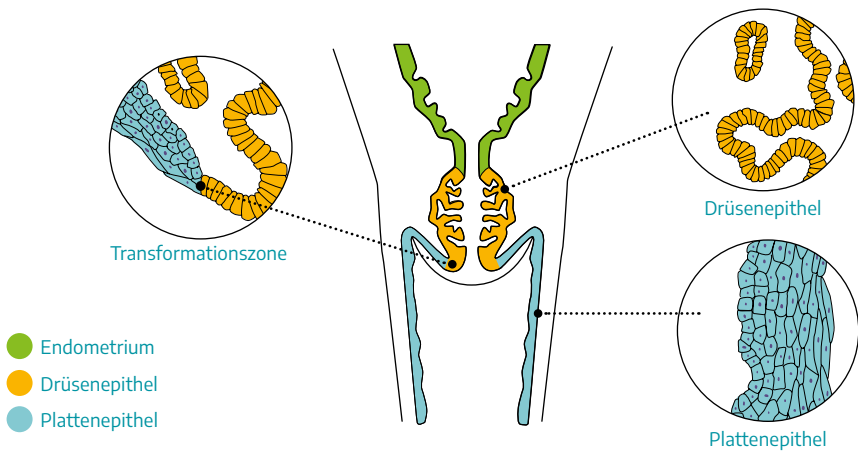
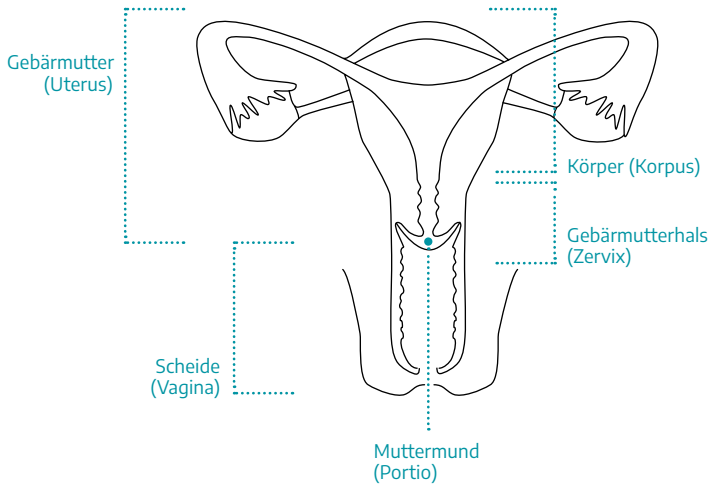
Die Drüsenzellen sondern Schleim ab, welcher – wie oben beschrieben – unter anderem als Barriere gegen Krankheitskeime dient. Damit die Oberfläche des Drüsenepithels größer wird, hat sie zahlreiche wenige Millimeter tiefe Einstülpungen. Bei der Aufsicht erscheint diese rötliche Haut daher nicht glatt, sondern unregelmäßig. Der Bereich, wo das Plattenepithel auf Drüsenepithel stößt, ist variabel. Vereinfacht lässt sich sagen, dass sich dieser Bereich mit Beginn der Geschlechtsreife weiter nach außen bewegt.

Damit ist der Übergang Plattenepithel/Drüsenepithel bei der gynäkologischen Untersuchung einsehbar. Dagegen ist dieser Übergangsbereich nach den Wechseljahren wieder eher innen im Gebärmutterhalskanal gelegen und damit von außen nicht sichtbar. Allerdings ist die Lage der Übergangszone sehr variabel, kann also auch bei einer jungen Frau innen liegen oder aber auch nach den Wechseljahren sichtbar bleiben.



## DAS WEIBLICHE GESCHLECHTSORGAN

Die Gebärmutter (Uterus) besteht aus einem Körper (Korpus) sowie dem Gebärmutterhals (Zervix). Der Anteil des Gebärmutterhalses, welcher in die Scheide (Vagina) hineinragt, wird als Muttermund (Portio) bezeichnet. Der Muttermund ist bei der fachärztlichen Untersuchung sichtbar, wenn die Scheide mit einem Spekulum aufgehalten wird.





## AUF EINEN BLICK

Die Gebärmutter besteht aus Gebärmutterkörper (Korpus) und Gebärmutterhals (Zervix), welcher den Abschluss der Gebärmutter Richtung Scheide darstellt. Der Gebärmutterhals ragt ein Stück in die Scheide hinein. Dieser Teil der Gebärmutter wird als Muttermund oder Portio bezeichnet. Der Muttermund kann bei der frauenärztlichen Untersuchung eingesehen werden.

Der menschliche Körper ist aus winzigen Zellen zusammengesetzt, welche unterschiedliche Aufgaben haben. Einzelne Zellen sind nur einige tausendstel Millimeter groß und mit bloßem Auge nicht zu sehen. Die mehrschichtige Zellschicht der äußeren Haut wird als Plattenepithel bezeichnet. Die Scheide sowie der äußerste Teil des Muttermundes sind von diesem Plattenepithel überzogen. Richtung Gebärmutterhalskanal geht das Plattenepithel in das einschichtige Drüsenepithel über.



## ENTSTEHUNG AUFFÄLLIGER ZELLEN AM GEBÄRMUTTERHALS

**Wenn sich eine Zelle teilt und daraus zwei neue Zellen entstehen, wird der genetische Code kopiert. Hierbei kommt es regelmäßig zu Kopierfehlern, da dieser Code aus sehr vielen Zeichen besteht.**

Wir wissen heute, dass praktisch jede einzelne Zelle eines Organismus und damit auch jede Hautzelle von Plattenepithel oder Drüsenepithel des Gebärmutterhalses die gesamte Erbinformation des Organismus gespeichert hat.

Um im Bild der Computertechnik zu bleiben, ist dies so, als ob die Festplatte eines Computers viele Millionen Male kopiert wird. Irgendwann würden sich in der einen oder anderen Kopie kleinere oder größere Abweichungen vom Original ergeben.

Bei den unzähligen Zellteilungen, die permanent in einem Organismus ablaufen, sind die meisten Kopierfehler geringfügiger Natur und haben keinerlei Konsequenzen. Außerdem besitzt der Körper zahlreiche Reparaturmechanismen, die kleinere Fehler ausgleichen können. Schwerwiegendere Fehler oder ein Versagen dieser Reparaturmechanismen können dagegen zu einer Fehlfunktion oder einem Absterben der betroffenen Zelle führen.

In den letzten Jahrzehnten wurden zahlreiche Details dieser Zellteilungsmechanismen entschlüsselt. Offenbar hat sich der Organismus darauf eingestellt, solche Kopierfehler zu reparieren und besitzt spezielle Reparaturenzyme, die Schäden korrigieren. Ist der Schaden nicht zu reparieren, wird die Zelle gezielt abgetötet. Dies ist ein sehr wichtiger Schutzmechanismus für den Körper. Denn besonders gefährlich wären Kopierfehler oder Mutationen, welche zu einer ungezügelter Teilung der betroffenen Zellen führen können. Damit wäre die erste Voraussetzung für die Entstehung einer Krebserkrankung geschaffen.

Um Krebs handelt es sich allerdings erst dann, wenn die mutierten Zellen einer Krebsvorstufe auch noch die Eigenschaft erwerben, in das umgebende Gewebe einzuwachsen und gesunde Zellen zu verdrängen und zu schädigen.

**Auffällige Zellen, wie sie in Krebsvorstufen vorkommen, können entstehen, wenn die beschriebenen Reparaturmechanismen in irgendeiner Weise gestört oder außer Kraft gesetzt werden, so dass sich Zellen mit falscher Erbinformation weiter vermehren können.**

Letztlich beruht fast das gesamte Leben auf der Erde auf dem Prinzip der Zellteilung und jede einzelne Zelle ist grundsätzlich auf diesen Teilungsvorgang programmiert. Damit diese Teilungsvorgänge nicht ungebremst ablaufen, muss es ausgeklügelte Schutzmechanismen geben. Diese werden bei der Krebsentstehung teilweise außer Kraft gesetzt.

Bei diesen naturgemäß stark vereinfachten Betrachtungen der Krebsentstehung ist eine Unterscheidung ganz wichtig: nämlich der Unterschied zwischen Krebsvorstufen und Krebserkrankungen selbst.

Krebsvorstufen sind keinesfalls mit einer tatsächlichen Krebserkrankung gleichzusetzen und keinesfalls entwickelt sich aus jeder Krebsvorstufe Krebs. Krebsvorstufen können sich vielmehr auch spontan zurückbilden.

Die tatsächliche Krebserkrankung ist nicht nur dadurch gekennzeichnet, dass die Zellteilung in irgendeiner Weise gestört ist, sondern dass Krebszellen in das umgebende Gewebe eindringen können.





## AUF EINEN BLICK

Der Körper besteht aus einzelnen Zellen, die ständig ersetzt und erneuert werden müssen. Der Körper korrigiert die regelmäßig auftretenden Kopierfehler der Erbinformationen durch Reparaturmechanismen.

Zu stark geschädigte Zellen werden zerstört. Krankhafte Zellen entstehen, wenn diese Reparaturmechanismen gestört oder ausgeschaltet wurden. Hierdurch können Krebsvorstufen entstehen, die sich zu Krebs weiterentwickeln oder auch zurückbilden können. Wichtig ist die Unterscheidung zwischen Krebsvorstufen und Krebs. Nur Krebszellen sind in der Lage, in gesundes Gewebe einzudringen.



## DIE ROLLE HUMANER PAPILLOMAVIREN (HPV) BEI DER ENTSTEHUNG VON GEBÄRMUTTERHALSKREBS

**Wie kommt es nun dazu, dass sich aus normalen Zellen am Gebärmutterhals krankhafte Zellen bilden, sei es im Sinne einer Krebsvorstufe oder sogar im Sinne von Krebs? Welche Faktoren spielen eine Rolle?**

### **Ernährung**

Bei allen möglichen Erkrankungen ist ein Zusammenhang mit der Ernährung bekannt, nicht dagegen bei der Entstehung von Gebärmutterhalskrebs und seinen Vorstufen.

### **Pille**

In der Tat gibt es einen Zusammenhang zwischen Pilleneinnahme und Gebärmutterhalskrebs. Aber Vorsicht: Derzeit gibt es keine guten Gründe, die Pille oder andere hormonhaltige Mittel zur Empfängnisverhütung wegzulassen und eine unerwünschte Schwangerschaft zu riskieren.

### **Rauchen**

Rauchen wird ähnlich wie die Ernährung für ganz viele Gesundheitsprobleme verantwortlich gemacht. Bei der Entstehung von Gebärmutterhalskrebs und seinen Vorstufen ist ein solcher Zusammenhang tatsächlich belegt. Offenbar werden Schadstoffe, die aus dem Tabakrauch in den Körper gelangen, über den Gebärmutter Schleim im Bereich des Gebärmutterhalses konzentriert. Es wäre also eine gute Sache, das Rauchen aufzugeben, nicht zuletzt auch wegen des sehr hohen Lungenkrebsrisikos.

### **Erbanlagen**

Offenbar gibt es Familien, in denen mehrere Mitglieder von Vorstufen des Gebärmutterhalskrebses betroffen sind.

Ob dies wirklich erblich bedingt ist oder ob die betroffenen Frauen nur ähnlichen Umwelteinflüssen – Beispiel Rauchen – ausgesetzt sind, ist eine ungeklärte Frage.

### **Humane Papillomaviren (HPV)**

Eine HPV-Infektion (nicht zu verwechseln mit HIV-Infektion) gilt heutzutage als der entscheidende Auslöser für Gebärmutterhalskrebs.

**Alle Menschen kommen im Laufe ihres Lebens mit HP-Viren in Kontakt, auch mit dem speziellen Typus von HP-Viren, welcher bevorzugt im Genitalbereich anzutreffen ist.**

Da aber nur ein ganz geringer Teil der Frauen in ihrem Leben Krebsvorstufen geschweige denn Krebs am Gebärmutterhals entwickelt, müssen noch andere Einflüsse hinzukommen, damit nach einer HPV-Infektion krankhafte Zellen entstehen können.

Welche diese Faktoren sind, ist noch nicht bekannt. Ebenso wenig ist bekannt, warum bei den meisten Frauen aus Krebsvorstufen nie Krebs entsteht, während sich bei anderen nach einigen Jahren echte Krebszellen ausbilden können. Zwar werden von den medizinischen Laboratorien Zusatztestverfahren angeboten und beworben, welche Risiken vorhersagen können. Aber es ist fraglich, ob diese Verfahren für eine routinemäßige Anwendung bereits geeignet sind.

Doch zurück zu den HP-Viren. Viren sind Lebewesen. Sie sind jedoch weitaus primitiver aufgebaut als Bakterien oder gar einzellige Lebewesen. Viren haben nicht einmal einen eigenen Stoffwechsel und bestehen nur aus einem Stück genetischem Code, der DNS, verpackt in einer Hülle, welche aus Eiweißstoffen besteht.

Bei HP-Viren gibt es zahlreiche Varianten bezüglich dieser Erbinformation, sodass eine große Zahl unterschiedlicher Typen definiert wurde, welche mit einem Zahlen-Code bezeichnet wird. Ganz bewusst heißt es in diesem Abschnitt humane, also auf den Menschen

bezogene, Papillomaviren. Denn HPV-Typen, die Tiere befallen, sind für Menschen meist unschädlich und umgekehrt.

**Im Zusammenhang mit Gebärmutterhalskrebs werden zwei Gruppen von HPV-Typen unterschieden: low risk und high risk HPV-Typen.**

Zwischen low risk HP-Viren und Krebs besteht jedoch kein direkter Zusammenhang. Denn nur die high risk HPV-Typen sind in der Lage, Einfluss auf die Krebsentstehung zu nehmen.

Das Risiko, dass aufgrund einer HPV high risk Infektion Krebs entsteht, ist auch nicht „high“/hoch, wie dies die englische Bezeichnung vermuten lässt, sondern eigentlich ausgesprochen niedrig. Low risk HP-Viren können keinen Krebs bewirken. Sie sind allerdings die Auslöser der lästigen und häufig wiederkehrenden Genitalwarzen (Condylomata acuminata).

Der entscheidende Punkt ist, dass ausschließlich die HPV-Typen der high risk Gruppe bestimmte Genabschnitte besitzen, welche dazu führen können, dass die Zellteilung gestört wird. Eine HPV-Infektion verursacht keinerlei Beschwerden, also keine Schmerzen, keinen Ausfluss und keine Blutungen.

### **Wie kommt es zu einer HPV-Infektion?**

Naheliegender ist es, dass die Viren durch Sex übertragen werden. In den allermeisten Fällen ist dies auch tatsächlich der Fall.

Allerdings wurde festgestellt, dass bei Kindern und Jugendlichen, die noch keinen Sex hatten und bei denen auch sexuelle Gewalt sicher ausgeschlossen werden konnte, bereits HP-Viren im Genitalbereich nachweisbar sein können. Es gibt inzwischen zahlreiche Untersuchungen an jungen Frauen und Männern, die zeigen, dass über einen längeren Zeitraum gesehen praktisch alle sexuell aktiven Personen einmal für high risk HP-Viren positiv getestet werden.

## HUMANE PAPILLOMAVIREN (HPV)

Nach einer gewissen Zeit kann der Virustest wieder negativ ausfallen, weil der Körper die Virusinfektion von sich aus beseitigt hat. Hieraus ergibt sich aber auch, dass bei jungen Frauen – und als „jung“ ist hier ein Alter bis zu 29 Jahren definiert – eine HPV-Testung sinnlos ist, weil bei sexuell aktiven Frauen ein positives Testergebnis gewissermaßen als normal angesehen und nicht als Hinweis auf ein erhöhtes Krebsrisiko gedeutet werden kann.

**Sex geht also fast zwangsläufig mit einer HPV-Infektion einher, jedoch ist diese Ansteckung in den meisten Fällen nicht als krankhaft zu deuten.**

Was genau bei einigen wenigen Frauen dazu führt, dass durch HPV die Zellen am Gebärmutterhals krankhaft verändert werden, ist letztlich unklar. Es scheint so zu sein, dass erst eine persistierende, also lange andauernde Infektion mit demselben Virus in der Lage ist, Zellveränderungen auszulösen.

Auch eine solche persistierende HPV-Infektion ist nicht so selten. Zwar gibt es keinen Test, der prüfen kann, ob eine HPV-Infektion vorübergehender Natur ist und von den Abwehrmechanismen des Körpers wieder beseitigt werden kann oder ob es sich um eine andauernde und potentiell schädigende HPV-Infektion handelt. Allerdings wird vermutet, dass ein HPV-Nachweis jenseits eines Alters von 30 Jahren eher auf eine persistierende und seltener auf eine passagere Infektion zurückzuführen ist.

Das heißt jedoch keinesfalls, dass alle HPV-positiv getesteten Frauen ab einem Alter von 30 Jahren befürchten müssen, an Krebs zu erkranken. Das Risiko für eine Krebsvorstufe mag lediglich etwas erhöht sein.

**Zwischen Krebsvorstufe und tatsächlichem Krebs liegt jedoch ein Zeitraum von mehreren Jahren und bei den allermeisten Frauen wird aus einer Krebsvorstufe kein Krebs hervorgehen.**



## AUF EINEN BLICK

Die Voraussetzung für die Entstehung einer Krebsvorstufe am Gebärmutterhals und letztlich der Krebsentstehung, ist eine persistierende Infektion mit humanen Papillomaviren (HPV). Eine solche Infektion verursacht keinerlei Beschwerden. Rauchen erhöht das Risiko für die Entstehung krankhafter Zellen am Gebärmutterhals.

Bei HP-Viren (nicht zu verwechseln mit HI-Viren) werden low risk Typen und high risk Typen unterschieden. Diese Bezeichnungen sind missverständlich. Nur HPV high risk Typen haben einen Einfluss auf Krebs und Krebsvorstufen. HPV low risk Typen können allenfalls zu Genitalwarzen führen (Condylomata acuminata).





## SEX UND GEBÄRMUTTERHALSKREBS

**Zwischen HP-Viren und Gebärmutterhalskrebs sowie deren Vorstufen besteht ein eindeutiger Zusammenhang. Ebenso eindeutig ist, dass HP-Viren in den allermeisten Fällen durch Sex übertragen werden. Daher haftet dieser Infektion etwas Abwertendes an.**

Ein solches Vorurteil trifft unter Umständen auch Frauen, die nicht an Krebs erkrankt sind, sondern bei denen lediglich eine Krebsvorstufe festgestellt wurde oder die einen auffälligen Früherkennungsabstrich oder einen positiven HPV-Test gehabt haben. Diese Vorurteile existieren schon sehr lange, nicht erst seit der Zusammenhang zwischen HPV und Gebärmutterhalskrebs nachgewiesen wurde.

Immer wieder wird von Fachleuten oder Laien behauptet, dass Frauen, die nie Sex hatten, keinen Gebärmutterhalskrebs bekommen können. Dagegen seien diejenigen besonders gefährdet, die früh in ihrem Leben den ersten, sowie wechselnde Sexualpartner hatten. Prostituierte hätten deshalb ein ganz besonders hohes Risiko, an Gebärmutterhalskrebs zu erkranken.

Ähnliches wird behauptet von Frauen, die unter den „gutartigen“ Auswirkungen einer HPV-Infektion zu leiden haben, nämlich den oft wiederkehrenden Genitalwarzen. Alle diese Behauptungen sind wissenschaftlich nicht untermauert. Keinesfalls darf also ein solcher Zusammenhang zwischen der Erkrankung einer einzelnen Patientin und deren Lebensweise bzw. Sexualleben hergestellt werden.

Bei der normalerweise sehr großen Häufigkeit von HPV-Infektionen bei sexuell aktiven Frauen und Männern hat der HPV-Nachweis erst dann einen Krankheitswert, wenn durch Zusatzuntersuchungen krankhafte Zellen im Genitalbereich festgestellt werden.

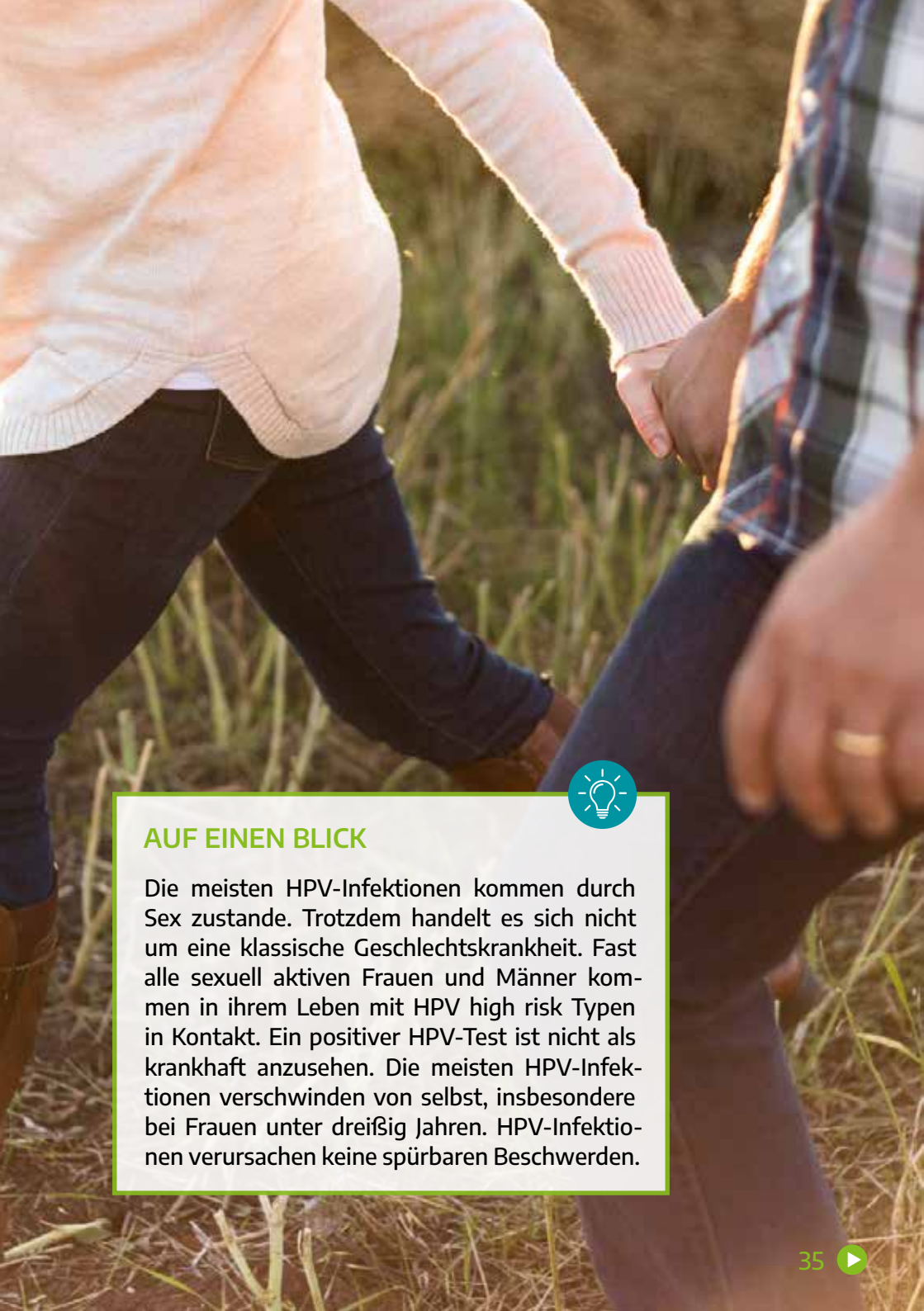Keinesfalls darf aus einem positiven HPV-Test geschlossen werden, dass der Partner „fremdgegangen“ sei und die HPV-Infektion „mit nach Hause gebracht“ habe.

Anders ausgedrückt: Eine HPV-Infektion ist zwar nach streng medizinischer Definition als Geschlechtskrankheit anzusehen, darf aber keinesfalls auf die Stufe der klassischen Geschlechtskrankheiten wie Gonorrhoe („Tripper“) oder Syphilis („Schanker“) gestellt werden. Eine HPV-Infektion bei einer Frau oder einem Mann ohne begleitende Zellveränderungen ist keine Krankheit.

### **Wie verhält es sich mit Frauen und Männern, die Oral- oder Analsex praktizieren?**

Die gleichen high risk HPV-Typen, die im Genitalbereich vorkommen und dort zu Krebsvorstufen und Gebärmutterhalskrebs führen können, können auch im Mund- und Rachenraum nachgewiesen werden. Auch dort könnte prinzipiell Krebs entstehen. Das Risiko dürfte allerdings als sehr gering anzusehen sein. Ähnliches gilt für Analverkehr.

Insgesamt lässt sich aus den bisher bekannten Tatsachen nicht ableiten, dass Ärztinnen und Ärzte ihren Patientinnen von diesen Sexualpraktiken abraten müssten.



## AUF EINEN BLICK

Die meisten HPV-Infektionen kommen durch Sex zustande. Trotzdem handelt es sich nicht um eine klassische Geschlechtskrankheit. Fast alle sexuell aktiven Frauen und Männer kommen in ihrem Leben mit HPV high risk Typen in Kontakt. Ein positiver HPV-Test ist nicht als krankhaft anzusehen. Die meisten HPV-Infektionen verschwinden von selbst, insbesondere bei Frauen unter dreißig Jahren. HPV-Infektionen verursachen keine spürbaren Beschwerden.



## KREBSVORSTUFEN UNTERSCHIEDLICHER SCHWEREGRAD



### DREI SCHWEREGRAD

Bei Auftreten krankhafter Zellen am Gebärmutterhals werden drei Schweregrade unterschieden.

In diesem Zusammenhang werden eine Reihe von medizinischen Fachausdrücken verwendet, die alle das Gleiche bezeichnen, und zwar:

1. Schweregrad = leichte Dysplasie = CIN1
2. Schweregrad = mäßige oder mittelgradige Dysplasie = CIN2
3. Schweregrad = schwere Dysplasie = CIN3  
(manchmal auch als „Carcinoma in situ“ bezeichnet)

Die englische Abkürzung „CIN“ steht für „cervical intraepithelial neoplasia“ und bedeutet frei übersetzt: Neubildung am Gebärmutterhals. Der Begriff beschreibt sehr gut die Tatsache, dass es sich nicht um Krebs handelt, weil sich die Zellveränderung nicht über das Plattenepithel hinaus in das Nachbargewebe ausgebreitet hat.

„CIN“ oder „Dysplasie“ stehen also für eine Krebsvorstufe und ausdrücklich nicht für Krebs. Die Bezeichnung „Carcinoma in situ“, die manchmal im Zusammenhang mit dem dritten Schweregrad der Krebsvorstufen verwendet wird, kann sehr leicht missverstanden werden. Denn „Carcinoma“, also „Karzinom“ steht eigentlich für Krebs.

Die Bezeichnung „in situ“ bedeutet dagegen, dass sich die kranken Zellen noch an Ort und Stelle, also in der äußeren Epithelschicht befinden, so dass es sich bei einem „Carcinoma in situ“ eindeutig nicht um Krebs handelt.

Im Folgenden wird der Einfachheit halber mit den medizinischen Begriffen CIN1, CIN2 und CIN3 auf die drei Schweregrade der Krebsvorstufen am Gebärmutterhals Bezug genommen.

Im Einzelfall lässt sich nicht vorhersagen, ob sich eine CIN1 zu einer CIN2 oder CIN3 entwickeln wird und ob daraus nach Jahren einmal Krebs werden könnte.

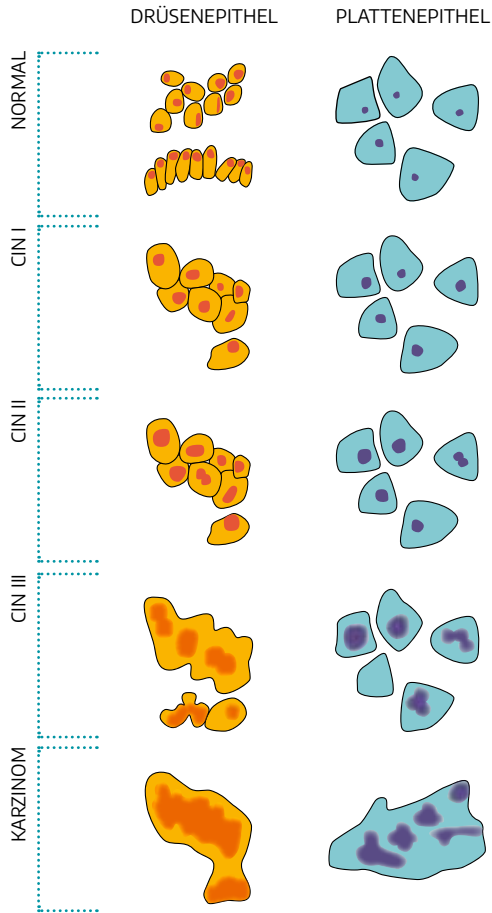
**Ein höherer Schweregrad bedeutet, dass die Wahrscheinlichkeit der Krebsentstehung höher ist. Allerdings sei auch hier betont, dass sich viele, wenn nicht sogar die meisten Zellveränderungen, die dem dritten Schweregrad zugeordnet werden, wieder zurückbilden können bzw. sich nie zu Krebszellen weiterentwickeln.**

Bei einer CIN1 ist es sogar sehr viel wahrscheinlicher, dass die beobachteten Formabweichungen der Zellen nur vorübergehender Natur sind und sich von alleine wieder zurückbilden werden.

Wenn sich nun tatsächlich aus einer CIN eine Krebserkrankung bilden sollte, dann wäre es wünschenswert, den Krebs in einem möglichst frühen Stadium zu erkennen. Im Frühstadium ist es unwahrscheinlich, dass sich Metastasen in den benachbarten Lymphknoten gebildet haben. Wird die untere Begrenzung des Plattenepithels gerade mal eben – maximal drei bis fünf Millimeter – von den Krebszellen durchbrochen, dann ist es sehr unwahrscheinlich, dass sich in diesem ganz frühen Stadium bereits Metastasen gebildet haben, und man spricht von einem „Mikrokarzinom“.

Bei weiter in die Tiefe wachsendem Krebs ist es dagegen möglich und etwas wahrscheinlicher, dass sich bereits kleine Absiedlungen in die Umgebung gebildet haben.

Diese ganzen Überlegungen zu Krebsvorstufen und Krebs betreffen überwiegend die Zellen des Plattenepithels.



## ZYTOLOGISCHER BEFUND

Die Einteilung in CIN1, CIN2 und CIN3 wird durch eine mikroskopische Untersuchung vorgenommen. Bei einer CIN1 sind die Abweichungen von den normalen Zellen geringer ausgeprägt als bei den höhergradigen Veränderungen. Im Gewebeschnitt ist nur die untere Zellschicht des Plattenepithels verändert. Bei einer CIN2 reichen die krankhaften Zellen bis ins mittlere Drittel und bei einer CIN3 ist auch das obere Drittel der Plattenepithelschicht betroffen.

Allerdings können Krebsvorstufen und Krebs auch im Bereich der Drüsenzellen auftreten, also den Zellen, welche sich in Richtung Gebärmutterhalskanal an die Plattenepithelzellen anschließen.

**Für den drüsenzelligen Krebs gibt es ebenfalls eine Vorstufe, bei der jedoch keine unterschiedlichen Schweregrade unterschieden werden. Diese Art der Krebsvorstufe heißt „Adenocarcinoma in situ“.**

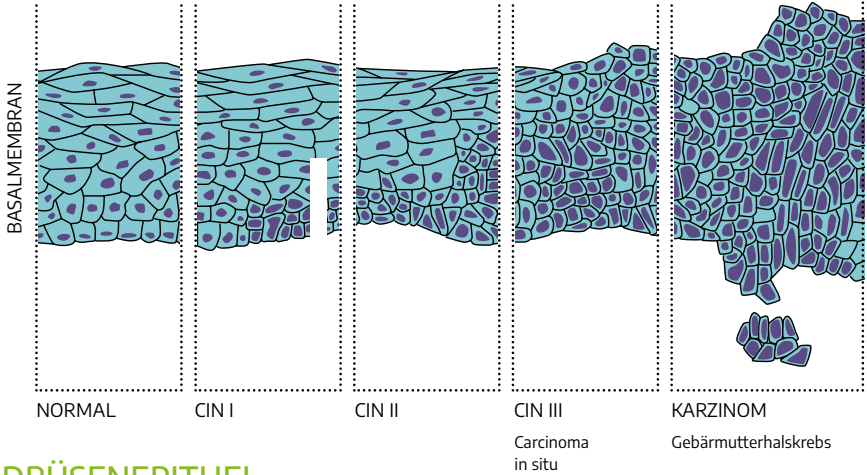
Im Falle einer Krebserkrankung handelt es sich beim Drüsenepithel dann um ein sogenanntes „Adenokarzinom“ im Gegensatz zum sehr viel häufigeren „Plattenepithelkarzinom“ des Gebärmutterhalses.



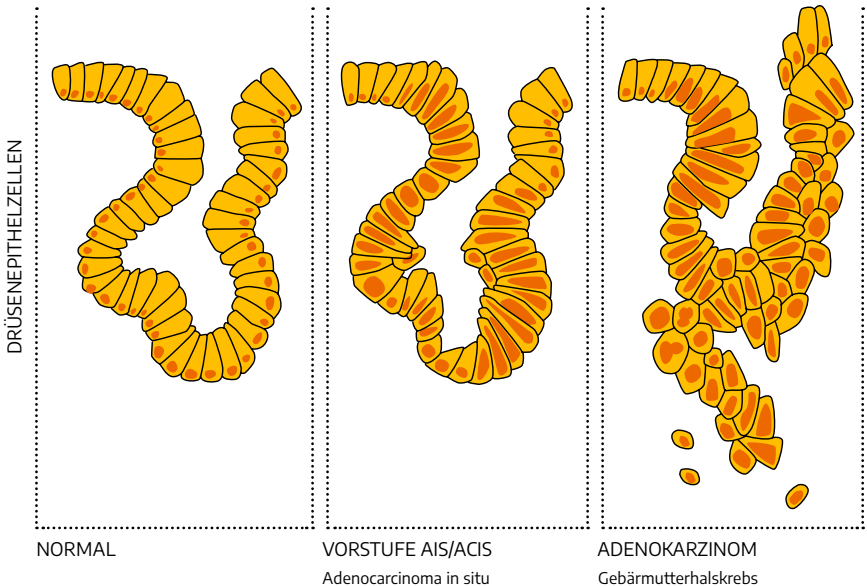


## PLATTENEPITHEL

Mikroskopische Bilder des normalen Platten- und Drüsenepithels, der einzelnen Vorstufen sowie des Gebärmutterhalskrebses.



## DRÜSENEPITHEL





## AUF EINEN BLICK

Bei den sogenannten „Dysplasien“ oder „CIN“ handelt es sich um Krebsvorstufen des Gebärmutterhalses und ausdrücklich nicht um Krebs. Die meisten dieser Vorstufen können sich wieder zurückbilden. Die Rückbildungswahrscheinlichkeit hängt mit dem Schweregrad einer Krebsvorstufe zusammen.

Drei Schweregrade werden unterschieden:

Leichte Dysplasie = CIN1,  
mittelgradige oder mäßige Dysplasie = CIN2 und  
schwere Dysplasie = CIN3.

Der Begriff „Carcinoma in situ“ bezeichnet lediglich eine CIN3 und darf nicht als Krebs fehlgedeutet werden. Im Bereich des Drüsenepithels gibt es ebenfalls eine Vorstufe, das „Adenocarcinoma in situ“. Von Gebärmutterhalskrebs kann erst gesprochen werden, wenn die krankhaften Zellen die Eigenschaft besitzen, über das Plattenepithel bzw. das Drüsenepithel hinauszuwachsen und somit in die darunterliegenden Zellschichten eindringen können.





## DER FRÜHERKENNUNGSABSTRICH (PAP-TEST)

**Der Früherkennungsabstrich wird auch als „Pap-Test“ bezeichnet. „Pap“ weist auf George Papanicolaou hin. Er hatte in den zwanziger Jahren des vergangenen Jahrhunderts die Möglichkeit erkannt, anhand einzelner Zellen aus Scheide bzw. Gebärmutterhals Krebsvorstufen und Krebs zu erkennen.**

Damit hat er nicht nur die Grundlage für ein Krebsfrüherkennungsprogramm geschaffen, sondern die Möglichkeit eröffnet, die Entstehung von Gebärmutterhalskrebs zu verhindern.

**Somit stellt der Pap-Test das wirksamste Krebsfrüherkennungsinstrument unserer Zeit dar.**

In Deutschland wurde der Pap-Test Anfang der 1970er Jahre in den Leistungskatalog der gesetzlichen Krankenkassen aufgenommen und hat dafür gesorgt, dass seither sehr viel weniger Frauen an Gebärmutterhalskrebs erkrankt sind als in den Jahren davor.

Der Früherkennungsabstrich wird im Rahmen der frauenärztlichen Untersuchung entnommen. Das heißt, die Patientin liegt auf dem gynäkologischen Untersuchungsstuhl. Die Gynäkologin oder der Gynäkologe führt ein Instrument in die Scheide ein, das sogenannte Spekulum. Damit werden die Scheidenwände entfaltet, so dass der Muttermund – die Portio – am Scheidenende sichtbar wird. Dieser Teil der Untersuchung ist sicherlich für keine Frau angenehm, sollte aber nicht schmerzhaft sein.

Es gibt verschieden große Spekulen, die je nach körperlicher Situation der Frau verwendet werden können. Schmerzt die Abstrichentnahme, wird die Gynäkologin bzw. der Gynäkologe ein schmaleres Spekulum verwenden. Die Abstrichentnahme selbst ist in der Regel nicht zu spüren. Hierzu wird mit einem Abstrichträger sanft über den Muttermund gestrichen.

### **Zwei Empfehlungen sollten allerdings berücksichtigt werden:**

Watteträger sollten möglichst nicht verwendet werden, weil zu wenige Zellen abgestrichen werden bzw. diese später nicht so gut aus dem Watteträger herausgelöst werden können.

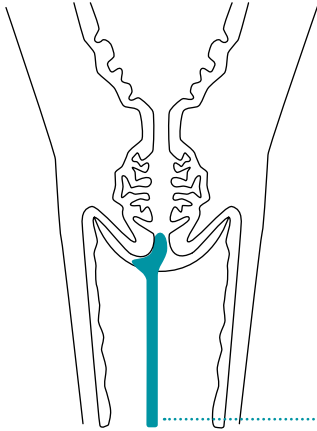
Um ausreichend viele Zellen aus dem Inneren des Gebärmutterhalses zu gewinnen, wird in Ergänzung eines Abstrichspatels mit einer Bürste abgestrichen. Auch der Bürstenabstrich ist nicht schmerzhaft. Die kleine Bürste ist am ehesten mit einer Wimpernbürste zu vergleichen.

Damit das entnommene Zellmaterial nicht durch rote Blutkörperchen überlagert und verfälscht wird, ist es auf jeden Fall sinnvoll, dass während der Periodenblutung kein Pap-Test durchgeführt wird. Unmittelbar nach dem Abstrich wird das Instrument auf einem Objektträger breitflächig ausgestrichen und das Zellmaterial sofort fixiert.

**Alle weiteren Bearbeitungsschritte finden nun in einem speziellen zytologischen Labor statt. In Deutschland dürfen die Zellproben sowohl von Pathologinnen und Pathologen als auch von speziell ausgebildeten Gynäkologinnen und Gynäkologen ausgewertet werden.**

Die Objektträger werden mit einer von Papanicolaou entwickelten Spezialfärbung angefärbt und bei einhundert- bis vierhundertfacher Vergrößerung unter dem Mikroskop angesehen und ausgewertet. Bei den Plattenepithelzellen werden mehr oder weniger starke Abweichungen von der Norm registriert. Am wichtigsten sind hierbei Veränderungen der Zellkerne.

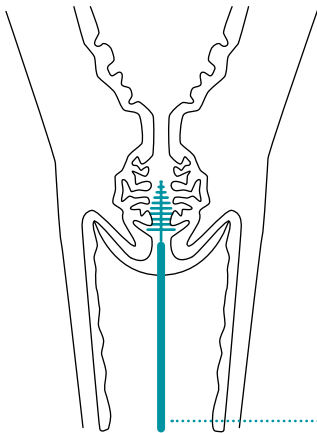
Diese sind unter Umständen vergrößert. Die Kernstruktur ist vergrößert und die Kerne sind eingekerbt, eingefaltet oder entrundet. Das umgebende Zellplasma ist durch die Vergrößerung der Kerne mehr oder weniger stark zurückgedrängt. Bei höhergradigen Veränderungen füllen die Kerne die Zelle praktisch vollständig aus. Oder aber das Zellplasma ist zerfallen und nicht mehr vorhanden.



### ABSTRICHENTNAHME MIT AYRE-SPATEL

Abstrichentnahme vom Muttermund: Hier wird ein Ayre-Spatel verwendet, der aus Kunststoff oder Holz besteht. Mit geringem Druck wird in einer Drehung über das Gewebe gestrichen. Hierbei werden vorwiegend Zellen vom äußeren Muttermund gewonnen.

Ayre-Spatel



### BÜRSTENABSTRICH

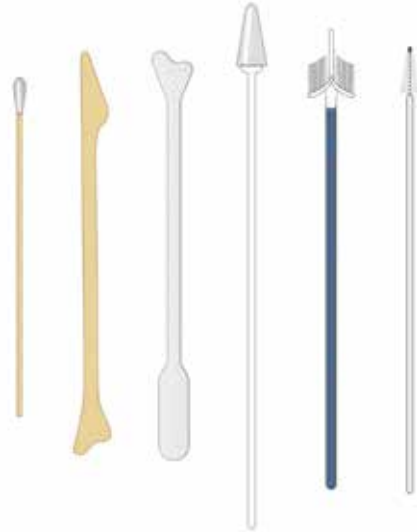Der Abstrich vom äußeren Muttermund mithilfe eines Ayre-Spatels wird am besten mit einem Bürstenabstrich aus dem Gebärmutterhalskanal kombiniert, damit sichergestellt ist, dass ausreichend Zellmaterial erfasst wird.

Bürste



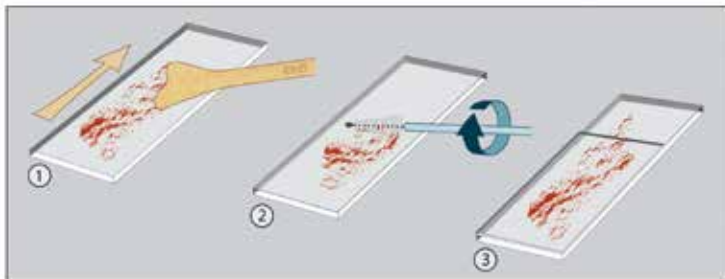
## ABSTRICHTRÄGER

Es gibt zahlreiche, unterschiedlich geformte Abstrichträger, wie z.B. verschiedene Plastik- und Holzspatel oder besen- bzw. bürstenähnliche Formen. Welches Instrument bzw. welcher Abstrichträger für den Pap-Test verwendet wird, ist jeder Gynäkologin bzw. jedem Gynäkologen selbst überlassen.



## DIE ENTNAHME VON ZELLMATERIAL

Das so gewonnene Zellmaterial wird auf einem Objektträger ausgestrichen und nach einem Fixierungsschritt zur weiteren Bearbeitung und Auswertung in ein Speziallabor geschickt.





**Bereits minimale und keinesfalls krankhafte entzündliche Reizungen oder aber ein niedriger Hormonspiegel, wie er ja nach den Wechseljahren völlig normal ist, können zu Zellveränderungen führen.**

Auch sind die Kriterien, mit denen zwischen leichtgradigen und höhergradigen Zellveränderungen unterschieden wird, nicht eindeutig und nicht objektiv. Vieles hängt von der Erfahrung der Zytologin bzw. des Zytologen ab. Selbst Krebszellen können nicht mit letzter Sicherheit in einem Zellabstrich identifiziert werden.

Üblicherweise erfolgt eine erste Auswertung der Präparate durch Medizinisch-technische Assistentinnen und Assistenten oder durch speziell ausgebildete Zytologie-Assistentinnen und Assistenten. Diese legen die auffälligen oder unklaren Abstriche der verantwortlichen Ärztin bzw. dem verantwortlichen Arzt vor, welche/welcher die abschließende Bewertung vornimmt. Eine solche zytologische Bewertung darf nicht verwechselt werden mit einer Diagnose, welche an einem Gewebestück gestellt wird.

Denn die Diagnosestellung an Zellen in einem zusammenhängenden Gewebeverband ist wesentlich aussagekräftiger, als eine Beurteilung einzelner abgeschilfterter Zellen. Die durch den Abstrich gewonnenen Zellen können mehr oder weniger beschädigt sein und werden durch Blutbestandteile, Bakterien oder andere störende Elemente überlagert und beeinträchtigt. Letztlich kann man sich mithilfe des Pap-Tests der tatsächlichen Diagnose nur annähern.

Am besten ist es, wenn im Zusammenhang mit Zelluntersuchungen von Verdachtsdiagnosen gesprochen wird und diese zytologischen Verdachtsdiagnosen klar von der weitaus verlässlicheren Diagnose abgegrenzt werden, welche aufgrund von Gewebeproben erstellt wurden.

**Diese Unsicherheiten des Pap-Tests im Sinne von Verdachtsdiagnosen schmälern jedoch keinesfalls den Wert der Zelluntersuchung.**

Denn dafür ist die Abstrichentnahme nicht so unangenehm wie eine Gewebeentnahme und soll eigentlich auch nur ein Suchinstrument darstellen, also das eingangs beschriebene „Screening“ oder „Sieben“ ermöglichen.

Bei einem Pap-Test würden eigentlich vier Gruppen von Diagnosen – oder besser: Verdachtsdiagnosen – ausreichen. Diese sind nachfolgend ganz bewusst mit Wörtern wie „scheint“ und „könnte“ umschrieben.



### VIER VERDACHTSDIAGNOSEN

- A. „Der Abstrich scheint normal zu sein“.
- B. „Es finden sich auffällige Zellen, die aus einer Krebsvorstufe stammen könnten.“
- C. „Es finden sich auffällige Zellen, die aus Krebs stammen könnten.“
- D. „Es finden sich auffällige Zellen, die nicht klar interpretiert werden können.“

B. lässt sich untergliedern in die Verdachtsdiagnosen „leichtgradige Krebsvorstufe“ (Verdacht auf CIN1) und „höhergradige Krebsvorstufe“ (Verdacht auf CIN2 oder CIN3).

Traditionell gibt es in Deutschland aber mehr als vier zytologische Verdachtsdiagnosen. **Es gibt die Pap-Gruppen I bis V, die zum Teil nochmals unterteilt sind.** Diese sollen im Folgenden besprochen werden. Das Verständnis dieser Gruppen wird erleichtert, wenn jeweils auf die obige Gruppeneinteilung Bezug genommen wird.

### PAP-GRUPPE 0

Es sind entweder überhaupt keine, zu wenige oder zu stark veränderte Zellen auf dem Objektträger zu finden, so dass keine Verdachtsdiagnose formuliert werden kann. Ein solcher Pap-Test muss kurzfristig wiederholt werden. ▶ Siehe D.

### PAP-GRUPPE I

Die Zellen sehen unauffällig aus bzw. es sind keine weiteren Abklärungsmaßnahmen erforderlich. In diese Gruppe werden auch Zellabstriche eingeordnet, die nicht völlig normal sind, die aber keinen Verdacht auf eine Krebsvorstufe oder Krebs aufkommen lassen, also zum Beispiel entzündliche Kern- und Zellabweichungen oder diskrete durch eine HPV-Infektion bedingte Veränderungen usw. ▶ Siehe A.

### PAP-GRUPPE II-A

Auch Abstriche, die dieser Gruppe zugeordnet werden, sind unauffällig. Wenn es sich aber um eine Kontrolluntersuchung nach einem auffälligen Abstrich handelt oder eine Behandlung wegen einer Krebsvorstufe unmittelbar vorausgegangen ist, dann will das zytologische Labor durch die Bezeichnung "Pap I-Ia" deutlich machen, dass man die Vorgeschichte der Patientin (= Anamnese, daher "a") zur Kenntnis genommen und das Präparat entsprechend kritisch bewertet hat.

▶ Siehe A.

### PAP-GRUPPE II

Alle übrigen Abstriche der Gruppe II weisen geringfügige Kern- und Zellveränderungen auf, die ganz vage auf eine Vorstufe hinweisen könnten. Die Bezeichnungen "p" (Pap II-p) und "g" (Pap II-g) machen eine Aussage, ob die veränderten Zellen am ehesten dem Plattenepithel (p) oder Drüsenepithel (g = glandulär) zugehören. Diese Zusatzbezeichnungen sind bei allen anderen Pap-Gruppen ebenfalls üblich.

▶ Siehe D.

### PAP-GRUPPE III

Diese Gruppe weist auf einen schwer zu interpretierenden und daher letztlich unklaren Abstrich hin. Die Gründe für die Schwierigkeiten bei

## DER FRÜHERKENNUNGSABSTRICH (PAP-TEST)

der Beurteilung können vielfältig sein und spiegeln letztlich die Tatsache wider, dass mit einer zytologischen Verdachtsdiagnose viele Unsicherheiten verbunden sind und die Zytologin/der Zytologe nicht immer in der Lage sein wird, sich auf eine der Kategorien A, B oder C festzulegen. Auch hier werden die Bezeichnungen “p” (platteneithel) und “g” (glandulär/drüsig) verwendet.

Darüber hinaus gibt es “e” für “endometrial”, also von der Gebärmutter-schleimhaut ausgehend, und “x”, wenn eine Zuordnung nicht möglich ist.

Bei der Pap-Gruppe III ist der Begleittext im zytologischen Befundbericht besonders wichtig. Hier steht, ob es sich um entzündliche oder degenerative Störfaktoren handelt oder um einen Hormonmangel. Falls in der Vergangenheit eine Bestrahlung durchgeführt wurde, ist das Zellbild ebenfalls sehr schwer zu beurteilen.

Nicht selten werden auch Abstriche mit auffälligen Drüsenzellen in die Pap-Gruppe III eingeordnet. Das zytologische Labor sollte bei der Pap-Gruppe III eine klare Empfehlung abgeben, zum Beispiel im Sinne einer Abstrichkontrolle mit Angabe des Kontrollintervalls und ggf. die Notwendigkeit einer zwischenzeitlichen Behandlung mit entzündungshemmenden oder hormonhaltigen Scheidenzäpfchen. Wenn auffällige Drüsenzellen vorliegen, wird unter Umständen eine Gewebeentnahme bzw. eine Ausschabung aus dem Gebärmutterhalskanal (Pap III-g) oder von der Gebärmutter-schleimhaut (Pap III-e) empfohlen. ▶ Siehe D.

### **PAP-GRUPPE IIID1 UND IIID2**

Ein Pap IIID wird grundsätzlich in Pap IIID1 und Pap IIID2 unterteilt. Diese Unterscheidung ist sehr wichtig. Denn die Pap-Gruppe IIID1 weist auf eine leichtgradige Krebsvorstufe (leichte Dysplasie = CIN1) hin. Diese leichten Krebsvorstufen sind nicht behandlungsbedürftig, denn diese bilden sich in den meisten Fällen ohnehin wieder zurück. Meist wird man eine Abstrichkontrolle empfehlen, jedoch erst nach einem halben Jahr.

Eine weiterführende Untersuchung wie die Kolposkopie ist meist nicht erforderlich.

Im Gegensatz dazu wird mit einer Einstufung in die Pap-Gruppe IID2 der Verdacht auf eine höhergradige Krebsvorstufe geäußert (mäßige Dysplasie = CIN2). Hier wird man in der Regel aufmerksamer sein, das heißt, kurzfristiger kontrollieren und zum Beispiel den Abstrich nach einem Vierteljahr schon wiederholen und sich gegebenenfalls für eine Kolposkopie entscheiden. ▶ Siehe B.

### **PAP-GRUPPE IVA**

Bei einer Pap-Gruppe IVa, genauer gesagt IVa-p, besteht der Verdacht auf eine schwere Dysplasie oder CIN3. Bei allen Unsicherheiten der Zelldiagnose ist die Pap-Gruppe IVa-p noch am zuverlässigsten.

Es ist die einzige Pap-Gruppe, bei der vor einer Operation zur Beseitigung des erkrankten Gewebes auf eine vorherige Gewebeentnahme verzichtet werden könnte, nicht jedoch auf die kolposkopische Untersuchung. Die Pap-Gruppe IVa-g weist auf das sogenannte "Adenocarcinoma in situ" hin, also der Krebsvorstufe eines Drüsenzellkrebsses (Adenokarzinom). Diese Gruppe wird selten verwendet, und die Vorgehensweise ist etwas anders als bei einem Pap IVa-p.

**Wichtig ist zu betonen, dass bei der Pap-Gruppe IVa aufgrund des Zellbildes keine eindeutigen Hinweise auf eine Krebserkrankung vorliegen. Andernfalls würden die Befunde in die Pap-Gruppe IVb oder V eingeordnet werden.** ▶ Siehe B.

### **PAP-GRUPPE IVB UND V**

Bei den Pap-Gruppen IVb und V besteht der Verdacht auf das Vorliegen einer Krebserkrankung. Bei der Vergabe der Gruppe V ist sich die Zytologin/der Zytologe etwas sicherer als bei der Gruppe IVa IVb. Analog werden auch hier die Kürzel "p", "g", "e" und "x" (Tumorzellen unklarer Herkunft) verwendet.

Eigentlich kann eine Krebserkrankung nur am Gewebeschnitt und nicht anhand einzelner Zellen zuverlässig festgestellt werden. Es kann daher nicht oft genug betont werden, dass ein solcher krebsverdächtiger Abstrich noch nicht bedeutet, dass tatsächlich Krebs vorliegt.

Aber bei den Pap-Gruppen IVb und V steht dieser Verdacht nun im Raum, und die weiteren diagnostischen Maßnahmen, die die behandelnde Ärztin bzw. der behandelnde Arzt jetzt ergreifen muss, sind vorgegeben: Der Krebs muss jetzt entweder nachgewiesen oder sicher ausgeschlossen werden. Das heißt, es muss eine kolposkopische Untersuchung erfolgen. ▶ Siehe C.

**Bei der Beurteilung von Abstrichen aus dem Gebärmutterhals wird darauf geachtet, ob Zellen des Drüsenepithels miterfasst wurden.**

Auf den Befundberichten findet sich meist eine Rubrik „endozervikale Zellen vorhanden/ nicht vorhanden“. Es wird angenommen, dass ein Abstrich, welcher Drüsenzellen enthält, repräsentativer und damit zuverlässiger ist, als ein Abstrich, der diese Zellen nicht enthält.

Sind Drüsenzellen vorhanden, dann ist die Wahrscheinlichkeit höher, dass der Bereich des Gebärmutterhalskanals, in dem die Krebsvorstufen entstehen, miterfasst wurde. Andererseits ist ein Abstrich, der keine Drüsenzellen enthält, ebenfalls aussagekräftig.

### Häufigkeit der Abstrichuntersuchung

Welche Frauen sollten einen Pap-Test durchführen lassen und vor allem: Wie häufig sollte der Test wiederholt werden?

Hier gilt im System der gesetzlichen Krankenversicherung Folgendes:

#### 20 bis 34 Jahre:

Zwischen dem 20. und 34. Lebensjahr sollte der Pap-Test jährlich durchgeführt werden.

#### 35 bis 65 Jahre:

Zwischen dem 35. und 65. Lebensjahr erfolgt eine Ko-Testung (Pap- und HPV-Test) alle drei Jahre.

#### Ab 66. Jahre:

Ab dem 66. Lebensjahr besteht weiterhin ein Anspruch auf die Durchführung des Krebsvorsorgeabstrichs bzw. des HPV-Tests. Diese Untersuchungen sind jedoch nicht Teil des organisierten Screeningprogramms.

Diese Empfehlungen gelten unabhängig von der sexuellen Aktivität der Patientin. Auch wenn klar ist, dass eine Verbindung zwischen sexueller Aktivität und der Entstehung der Vorstufen besteht, bedeutet das nicht, dass jemand, der über viele Jahre keinen Sex mehr hatte, nicht erkranken kann. Denn ein einmaliger sexueller Kontakt genügt, um HP-Viren übertragen zu können. Dieser Virus bzw. seine Erbinformation (DNS) kann unter Umständen dauerhaft im Bereich der Gebärmutter verbleiben.

Andererseits bietet eine lebenslange sexuelle Abstinenz keinen zuverlässigen Schutz vor Gebärmutterhalskrebs. Denn es ist nicht ausgeschlossen, dass Gebärmutterhalskrebs ohne HPV-Einfluss entsteht oder dass Frauen auch ohne Sexualkontakt eine HPV-Infektion aufweisen.

## DER FRÜHERKENNUNGSABSTRICH (PAP-TEST)

Wenn die Gebärmutter vollständig – also einschließlich des Gebärmutterhalses – entfernt wurde, ist eine Abstrichuntersuchung immer noch zu empfehlen.

Dies gilt besonders für Frauen, bei denen die Gebärmutterentfernung wegen oder in Zusammenhang mit einer Krebsvorstufe oder sogar Gebärmutterhalskrebs entfernt wurde. Denn in diesen Fällen besteht ein erhöhtes Risiko, dass sich Krebsvorstufen in dem Plattenepithel bilden können, welches die Scheide auskleidet.





## AUF EINEN BLICK

Der Früherkennungsabstrich oder Pap-Test wird im Rahmen der gynäkologischen Untersuchung entnommen. Mit einem Holz- oder Plastikspatel werden Zellen aus dem Gebärmutterhalskanal entnommen. In Ergänzung zum Spatelabstrich wird die Verwendung einer Bürste empfohlen, um die Zellen im Gebärmutterhalskanal zuverlässig zu erfassen.

Damit das entnommene Zellmaterial nicht durch Blutkörperchen überlagert und verfälscht wird, sollte während der Periodenblutung kein Pap-Test durchgeführt werden.

In einem zytologischen Labor werden die Präparate von speziell ausgebildetem Fachpersonal vorgemustert. Die endgültige Diagnose stellt eine Pathologin bzw. ein Pathologe oder eine speziell ausgebildete Gynäkologin bzw. Gynäkologe.

Die Veränderungen der Zellen und insbesondere des Zellkerns bilden ein Kontinuum zwischen nicht krankhaften, entzündlich oder durch Hormonmangel verursachten Abweichungen und den Krebsvorstufen unterschiedlicher Schweregrade sowie den tatsächlichen Krebszellen. Eine eindeutige Diagnose ist mittels des Pap-Tests nicht möglich, sondern es ist eine subjektiv geprägte Verdachtsdiagnose.

Aktuell werden fünf Pap-Gruppen (I bis V) unterschieden. Letztlich lassen sich zytologische Verdachtsdiagnosen aber auf vier Kategorien zurückführen: unverdächtig (I), unklar (II/III), Krebsvorstufe möglich (IIID1/IIID2, IVa), Krebs möglich (IVb, V).

Nach den derzeitigen Empfehlungen sollte der Pap-Test ab dem 20. Lebensjahr einmal jährlich durchgeführt werden. Ab dem 35. Lebensjahr erfolgt eine Ko-Testung (Pap- und HPV-Test) alle drei Jahre. Nach Gebärmutterentfernung im Zusammenhang mit einer Krebsvorstufe sollten die regelmäßigen Abstrichuntersuchungen fortgesetzt werden.





## ABKLÄRUNG EINES AUFFÄLLIGEN BEFUNDES

In den meisten Fällen wird bei einer auffälligen bzw. unklaren Pap-Gruppe in einem gewissen zeitlichen Abstand ein Kontrollabstrich empfohlen, gegebenenfalls ergänzt durch einen HPV-Test.

Wenn zum Beispiel entzündliche Veränderungen an den Zellen die zytologische Einschätzung erschweren, so sollten entzündungshemmende, hormonhaltige oder ggf. antibiotikahaltige Zäpfchen in die Scheide eingeführt werden. Nach einer solchen Vorbehandlung wird der Pap-Test kurzfristig wiederholt. Wenn der Verdacht auf eine Krebsvorstufe geäußert wird, hilft eventuell ein HPV-Test weiter.

**Die betreuende Ärztin/der betreuende Arzt werden individuell und unter Einbeziehung der medizinischen Leitlinien entscheiden, ob der nächste Abklärungsschritt, die Kolposkopie, nun angebracht ist.**

Spätestens bei einer Patientin mit dem Nachweis der Pap-Gruppe IVa-p wird man zu einer Kolposkopie raten. Denn in der Gruppe IVa-p liegt in mehr als neunzig Prozent der Betroffenen eine höhergradige Krebsvorstufe (CIN2 oder CIN3) vor.

Mit den meisten HPV-Tests, die für das Screening geeignet sind, kann man im Falle eines positiven Testergebnisses noch eine weitere Aussage machen, nämlich ob die speziellen HPV-Typen 16 und/oder 18 vorhanden sind. In diesem Fall wäre die Wahrscheinlichkeit, dass eine Krebsvorstufe besteht, die behandelt werden sollte, höher, so dass eine Kolposkopie sinnvoll ist.

**Die Kolposkopie ist ein weiterer diagnostischer Schritt und keine therapeutische Maßnahme.**

Aufgrund des kolposkopischen Ergebnisses kann man entscheiden, ob eine Therapie, also eine Operation zur Beseitigung der kranken Zellen am Gebärmutterhals, zu empfehlen ist. Bei der kolposkopischen Untersuchung wird der Muttermund mithilfe eines Vergrößerungsinstrumentes, dem Kolposkop, genauer angesehen.

Eine Vergrößerung zwischen 3,5- und 30-fach reicht hierzu aus. Es handelt sich also um eine starke Lupenvergrößerung, die allerdings noch weit unter der Vergrößerung liegt, wie sie ein Mikroskop ermöglicht und mit dem die einzelnen Zellen eines Abstrichs begutachtet werden. Eine solche auf einem Stativ montierte Lupe oder eine festmontierte Videokamera mit Monitor werden als Kolposkop und der Untersuchungsvorgang als Kolposkopie bezeichnet.

Die Kolposkopie wird von spezialisierten Gynäkologinnen bzw. Gynäkologen angeboten. Diese haben kolposkopische Kurse besucht und danach eine Prüfung abgelegt.

**Die kolposkopische Sprechstunde muss bestimmte Qualitätsvoraussetzungen erfüllen, damit sie als sogenannte Dysplasiesprechstunde zertifiziert wird.**

Die Kolposkopie stellt ebenso wie die Abstrichentnahme lediglich eine erweiterte frauenärztliche Untersuchung dar und ist normalerweise nicht schmerzhaft. Der Betrachtungsabstand eines Kolposkops ist so groß, dass das Gerät nicht mit dem Körper in unmittelbarem Kontakt kommt.

Als erstes wird ein Spekulum in die Scheide eingeführt, um die Scheidenwände auseinanderzuhalten, damit der Blick auf den Muttermund möglich wird. Zunächst ist nur das von Schleim geschützte Gewebe sichtbar. Dieser Schleim wird beseitigt, indem mithilfe von Tupfern eine niedrigprozentige Essiglösung aufgetragen wird, so dass die Haut, also das Plattenepithel und im Einzelfall auch das Drüsenepithel, des Muttermundes beurteilt werden kann.

Denn Plattenepithel, welches im Sinne einer Krebsvorstufe verändert ist, entwickelt eine „essigweiße“ Färbung mit charakteristischem Gefäßmuster. Dieses Muster wird als „Punktierung“ und/oder „Mosaik“ beschrieben.

Für die kolposkopische Diagnose gilt das Gleiche wie für die zytologische Beurteilung: Es handelt sich ausschließlich um eine Verdachtsdiagnose. Eine wirklich zuverlässige Diagnose lässt sich nur durch die mikroskopische Beurteilung einer Gewebeprobe stellen. Trotzdem können durch die kolposkopische Untersuchung wichtige Erkenntnisse getroffen werden.

Zunächst einmal kann festgestellt werden, ob die gesamte Zone einsehbar ist. Denn sollte dies nicht der Fall sein, dann ist die kolposkopische Einschätzung weniger zuverlässig. Darüber hinaus kann die Ärztin bzw. der Arzt analog zur zytologischen Verdachtsdiagnose ebenfalls eine Einschätzung vornehmen, ob es sich um einen unauffälligen Befund handelt, ob Hinweise für eine Krebsvorstufe vorliegen, ob diese eher leichtgradig oder eher höhergradig erscheint und – ganz entscheidend – ob nach kolposkopischen Kriterien Hinweise für Krebs vorliegen.

**Auch für die kolposkopische Diagnose gibt es ein offizielles Klassifizierungssystem. So wird bei Verdacht auf eine leichtgradige Veränderung von „Minor change“ gesprochen. „Major change“ bezeichnet den Verdacht auf eine höhergradige Veränderung im Sinne einer mäßigen oder schweren Dysplasie (CIN2 bzw. CIN3).**

Wenn bei der kolposkopischen Untersuchung auffälliges Gewebe gesehen wird, wird in der Regel in der gleichen Untersuchung eine kleine Gewebeentnahme durchgeführt. Hierfür gibt es ein spezielles Instrument, mit dem ein wenige Millimeter großes Gewebestück entfernt werden kann.

Eine solche Gewebeentnahme braucht keine Betäubung. Das ist möglich, weil der Muttermund nicht wie die äußere Haut Nervenzellen besitzt, die den Schmerz fortleiten können. Im Vergleich dazu wäre an der äußeren Haut auch die kleinste Gewebeentnahme extrem schmerzhaft, wenn nicht vorher ein Betäubungsmittel gespritzt wird.

**Viele Frauen empfinden überhaupt keinen Schmerz bei der Gewebeentnahme. Häufig kommt es zu einem kurzzeitigen krampfartigen Gefühl, das sich wie der Menstruationsschmerz anfühlt.**

Diese Empfindung lässt sich damit erklären, dass die Manipulation am Gebärmutterhals zu einem kurzzeitigen Zusammenziehen der Gebärmuttermuskulatur führt, wie dies auch während einer Periodenblutung der Fall ist. Auch die kleinste Gewebeentnahme am Muttermund führt zu einer Blutung, denn der Gebärmutterhals ist sehr gut durchblutet. Diese Blutung lässt sich jedoch immer problemlos stillen.

Wenn bei der Kolposkopie festgestellt wird, dass die Untersuchungszone nicht oder nicht vollständig einsehbar ist und der äußere Muttermund nach Auftragen der Essiglösung unauffällig ist, dann kann eine kleine Ausschabung des Gebärmutterhalses sinnvoll sein. Hierbei wird mit einem schmalen Schaber vorsichtig ein bis zwei Zentimeter in den Gebärmutterhals eingegangen und so etwas Gewebe gewonnen. Dies wird als „endozervikale Kürettage“ (ECC) bezeichnet.

Genauso wie die Gewebeentnahme kann dieser Teil der Untersuchung während der Sprechstunde durchgeführt werden ohne eine besondere Betäubung. Bei einer vollständigen Ausschabung der Gebärmutter ist dagegen immer eine Narkose notwendig, weil der in-

nerer Muttermund, also der Übergang zwischen Gebärmutterhals und Gebärmutterkörper, aufgedehnt werden muss. Dies wäre ohne Narkose äußerst schmerzhaft. Eine solche vollständige Ausschabung der Gebärmutter ist allerdings selten notwendig, wenn es um Zellveränderungen des Gebärmutterhalses geht.

Viele Kolposkopieprechstunden verfügen über eine an das Kolposkop angeschlossene Videoeinrichtung (oder aber das Kolposkop selbst besteht aus einer Videokamera), so dass die Untersuchung unmittelbar auf dem Monitor mitverfolgt werden kann. Auch wenn es zunächst seltsam und ungewohnt sein mag, auf den eigenen Muttermund zu schauen, zeigt doch die Erfahrung, dass es eher zur Beruhigung beiträgt, auf diese Weise an der Untersuchung beteiligt zu werden. Vielleicht hängt dies auch damit zusammen, dass „der Feind, den man sieht“, schon nicht mehr so gefährlich ist.

Das bedrohlich erscheinende Abstrichergebnis wird bei der kolposkopischen Untersuchung möglicherweise auf einen wenige Millimeter großen essigweißen Fleck reduziert, welcher sich ganz bestimmt nicht als Krebs herausstellen wird.

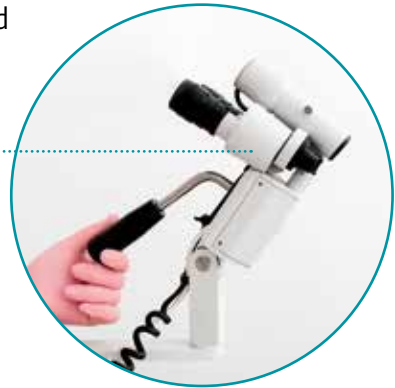Auch wenn die kolposkopische Beurteilung genauso wie die Zelluntersuchung etwas vage erscheint und in erster Linie dazu dient, um gezielt eine oder mehrere Gewebeproben vom Gebärmutterhals zu entnehmen, so kann die Ärztin bzw. der Arzt jedoch in aller Regel den eigentlichen über ein Mikrokarzinom hinausgehenden Krebs bereits bei der Kolposkopie ausschließen und die Patientin beruhigen.



## DIE KOLPOSKOPIE

Wenn der Pap-Test auffällig ist, erfolgt eine kolposkopische Untersuchung. Das Kolposkop ist eine auf einem Stativ befestigte Lupe, mit deren Hilfe der Muttermund näher untersucht werden kann.

Kolkoskop







## AUF EINEN BLICK

Wenn der Pap-Test auffällig ist, wird die Abstrichuntersuchung meist nach einigen Monaten wiederholt, manchmal nach vorheriger Behandlung mit Scheidenzäpfchen. Bei den Pap-Gruppen IIID2, IVa, IVb und V ist eine kolposkopische Untersuchung sinnvoll. Dies gilt zum Beispiel auch, wenn sich bei einem HPV-Test (Frauen ab 35 Jahre) die speziellen HPV-Typen 16 und/oder 18 nachweisen lassen.

In vielen Fällen kann das krankhafte Areal mithilfe einer Essiglösung sichtbar gemacht werden (sogenannte Kolposkopie). Dann kann gezielt eine Gewebeprobe entnommen werden, welche nur wenige Millimeter groß zu sein braucht. Ist die Untersuchungszone nicht sichtbar und liegt innerhalb des Gebärmutterhalskanals, kann eine Ausschabung des Gebärmutterhalses vorgenommen werden.

Meist kann die Gynäkologin bzw. der Gynäkologe eine Krebserkrankung bei der kolposkopischen Untersuchung ausschließen.



## THERAPIE DER KREBSVORSTUFEN AM GEBÄRMUTTERHALS

**Bei Therapieentscheidungen ist es manchmal sinnvoll, nicht zwischen drei Schweregraden zu unterscheiden, sondern mäßige Dysplasie (CIN2) und schwere Dysplasie (CIN3) zu einer Gruppe zusammenzufassen.**

Diese werden dann als „höhergradige Dysplasien“ bezeichnet. Eine solche höhergradige Dysplasie wird im Gegensatz zu leichtgradigen Veränderungen (CIN1) eher behandelt werden, es sei denn, sie tritt bei einer sehr jungen Frau auf. Denn trotz der relativen Harmlosigkeit höhergradiger Dysplasien lässt sich nicht sagen, ob es sich tatsächlich um rückbildungsfähige Veränderungen handelt oder ob daraus in einigen Jahren eine Krebserkrankung entstehen könnte.

Grundsätzlich ist die Wahrscheinlichkeit, dass sich eine CIN2 oder eine CIN3 von alleine zurückbildet, bei jungen Frauen höher, so dass man einige Zeit abwarten kann, sofern man die Gewebeveränderungen bei der Kolposkopie ausreichend sehen und überwachen kann.

Eine CIN1, also eine leichtgradige Veränderung, ist dagegen nicht im eigentlichen Sinn als Erkrankung anzusehen und sollte nur ausnahmsweise behandelt werden.

**Besonders junge Frauen sollten wegen einer leichten Dysplasie nicht operiert werden.**

### **In eine Therapieentscheidung muss eine Vielzahl von Informationen einfließen:**

- Alter der Patientin
- Vorerkrankungen: Krankheiten und/oder Medikamente, welche die Immunabwehr schwächen, erhöhen das Risiko für eine höhergradige Vorstufe und letztlich auch für Krebs
- Zeitlicher Verlauf der auffälligen Abstriche und Schweregrad der Zellveränderungen
- Kolposkopischer Eindruck einschließlich der Qualität der Beurteilbarkeit (Untersuchungszone vollständig einsehbar?)
- Ergebnis der Gewebeentnahmen

Spricht zum Beispiel die Pap-Gruppe für das Vorliegen einer schwergradigen Veränderung (Pap IVa-p), zeigt die Kolposkopie einen „Major change“ und bestätigt die Gewebeentnahme auch noch die Diagnose „schwere Dysplasie/CIN3“, dann ist das weitere Vorgehen klar: Die aufgrund dieser Befunde eindeutig nachgewiesene Veränderung sollte abgetragen werden.

Nicht selten werden aber widersprüchliche Befundergebnisse vorgefunden. So lässt sich die Dysplasie bzw. der vermutete Dysplasiegrad nicht immer durch die Gewebeentnahme bestätigen.

**Wie oben ausgeführt, muss die Gynäkologin bzw. der Gynäkologe unter Einbeziehung aller verfügbaren Informationen zusammen mit der Patientin eine Entscheidung treffen: Entweder weitere Kontrolluntersuchungen oder aber eine Behandlung.**

Fällt die Entscheidung für die Behandlung einer Krebsvorstufe, dann besteht diese in der operativen Beseitigung der veränderten Gewebe im Bereich des Gebärmutterhalses.

Medikamente, die direkt auf den Muttermund aufgetragen werden oder die dem Körper auf andere Weise zugeführt werden könnten, gibt es nicht, bzw. deren Wirksamkeit ist nicht erwiesen. Auch die HPV-Impfung, auf die noch eingegangen werden wird, ist rein prophylaktischer, also vorbeugender Natur und ist nachweislich nicht wirksam, wenn es darum geht, eine bereits aufgetretene Krebsvorstufe zu behandeln.

**Es gibt eine ganze Reihe von Verfahren, mit der die betroffene Stelle am Muttermund beseitigt werden kann. Die häufig angeführte Konisation ist nur eines dieser Verfahren.**

Hierbei wird je nach Lokalisation der Zellveränderung entweder ein kegelförmiges Gewebestück oder eine flache Scheibe aus dem Gebärmutterhals geschnitten, mit dem Ziel, die Krebsvorstufe zu beseitigen.

Eine Konisation darf nicht ohne vorherige Kolposkopie und ggf. einer Gewebeentnahme durchgeführt werden. Nach allem was bisher bekannt ist, sollte die Konisation, insbesondere die mit dem Skalpell durchgeführte Messerkonisation, nur mit größter Zurückhaltung durchgeführt werden, besonders bei Frauen, deren Familienplanung noch nicht abgeschlossen ist. Denn durch eine Teilentfernung von Gewebe aus dem Gebärmutterhals steigt das Risiko, dass der Muttermund bei einer späteren Schwangerschaft nachgibt und es zu einer Fehlgeburt oder Frühgeburt kommt. Das statistische Risiko hierfür mag absolut gesehen nicht sehr hoch sein. Es ist jedoch eindeutig höher als bei Frauen, die keine Operation am Gebärmutterhals hatten.

Einer Operation am Gebärmutterhals sollte also grundsätzlich eine Kolposkopie vorausgehen. Die Kolposkopie einschließlich Gewebeentnahme verfolgt das Ziel, bereits vor der Operation die Diagnose zu kennen und das Gewebe möglichst gezielt und kleinvolumig zu entfernen.

Alternativ zur Messerkonisation kann die Konisation mit einer elektrischen Schlinge erfolgen, einer sogenannten „LEEP“. Die Abkürzung steht für „loop electrosurgical excision procedure“. Anstelle einer Abtragung von Gewebe kann dieses mittels eines speziellen Lasers zerstört oder „vaporisiert“ werden, allerdings nur, wenn die Diagnose bereits vor der Operation eindeutig ist. Bewährt hat sich eine Kombination beider Verfahren: Entfernen von Gewebe mithilfe der LEEP-Schlinge und Vaporisation mittels Laser.

Meist liegt die Hauptveränderung in der Nähe des Gebärmutterkavals und wird am besten mit der Schlinge abgetragen, während die leichtgradigeren Veränderungen in der Peripherie des Muttermundes mit dem Laser vaporisiert werden.

Offensichtlich besteht ein Zusammenhang zwischen der Menge an Gewebe, die bei einer solchen Operation abgetragen wird und dem Risiko der Frühgeburtlichkeit bei späteren Schwangerschaften.

Eine Patientin sollte sich durchaus kritisch damit auseinandersetzen, wo und in welcher Weise die Operation durchgeführt werden soll. Denn es gibt leider noch große Qualitätsunterschiede.



## GESPRÄCHSVORBEREITUNG

Hierzu einige Punkte, die in das Gespräch mit der Operateurin bzw. dem Operateur einfließen sollten:

Ist eine spezielle Qualifikation bei der Dysplasiebehandlung vorhanden? Wurde zum Beispiel das Kolposkopiediplom der „Arbeitsgemeinschaft für Zervixpathologie und Kolposkopie“ (AGCPC) erworben und ist seine Sprechstunde/Operationseinrichtung von der AGCPC zertifiziert?

Erfolgt die Operation ambulant oder ist ein Klinikaufenthalt erforderlich?

Wird die gesamte Operation unter kolposkopischer Sicht durchgeführt oder nur mit bloßem Auge?

Werden LEEP-Schlingen verwendet?

Steht ein CO<sub>2</sub>-Laser zur Verfügung und kann dieser unter kolposkopischer Vergrößerung eingesetzt werden?

Wird das entfernte Gewebavolumen routinemäßig gemessen und im Operationsbericht dokumentiert?

Sind zusätzliche Eingriffe geplant, wie eine Spiegelung des Gebärmutterkörpers oder eine Ausschabung der Gebärmutter?

Sind diese Zusatzeingriffe klar begründet?

Werden Operationsbericht und der Befund der feingeweblichen Untersuchung der Patientin zur Verfügung gestellt?

Unterstützt die Frauenärztin/der Frauenarzt die Patientin bei der Beantragung einer HPV-Impfung (sog. Postkonisationsprophylaxe)?

Die Operation erfolgt in aller Regel ambulant und meist mit einer kurzen Allgemeinnarkose. Nach dem Aufwachen aus der Narkose, bestehen in der Regel keine Schmerzen. Manchmal liegt noch eine Tamponade in der Scheide, die die Ärztin bzw. der Arzt vor der Entlassung nach Hause entfernt.

**Einige Tage Ruhe und Schonung sind angebracht. Bei körperlich anstrengender Berufstätigkeit, ist eine Krankschreibung zu empfehlen, zum Beispiel für einen Zeitraum von zehn Tagen.**



### ACHTUNG

Mögliche Komplikationen sind Nachblutungen aus dem sehr gut durchbluteten Gebärmutterhals. Eine solche Blutung ist hellrot und sehr heftig. Dann sollte unbedingt die Gynäkologin bzw. der Gynäkologe oder das nächstgelegene Krankenhaus aufgesucht werden, auch nachts.

Eine solche Nachblutung ist nicht zu verwechseln mit den leichten Schmierblutungen und dem manchmal nicht unerheblichen Ausfluss, welche unmittelbar nach der Operation auftreten und allmählich schwächer werden.

**Wichtig ist zu wissen, dass solche Nachblutungen auch noch nach einer Woche auftreten können.**

Sex, Tampons, Scheidenspülungen, Vollbäder oder Sport sind in den ersten zwei Wochen nach der Operation nicht erlaubt.

Circa eine Woche nach der Operation sollte die Gynäkologin bzw. der Gynäkologe aufgesucht und mit ihr/ihm alles Weitere besprochen werden, insbesondere das Ergebnis der bis dahin vorliegenden feingeweblichen Untersuchung.



Auf die prophylaktische, also vorbeugende, HPV-Impfung wird in einem eigenen Kapitel eingegangen. In der Tat besitzt die Impfung gegen HPV high risk Viren keine eigentliche therapeutische Wirkung, das heißt, eine bereits bestehende Krebsvorstufe und selbst eine bereits bestehende Infektion mit einem bestimmten HPV-Typ kann mit der Impfung nicht beseitigt werden.

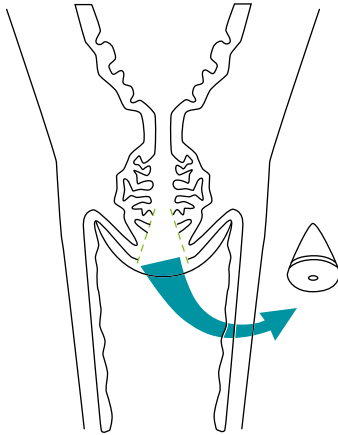
Auch bietet eine HPV-Impfung keinen absoluten Schutz gegen Krebs und Krebsvorstufen.

**Es hat sich aber gezeigt, dass bei Frauen, die in ihrer Jugend gegen HPV geimpft wurden, und trotzdem wegen einer Krebsvorstufe behandelt werden mussten, deutlich seltener ein Rezidiv dieser Krebsvorstufe auftritt.**

Inzwischen hat man herausgefunden, dass dies auch so ist, wenn bei bisher nicht geimpften Frauen erst zum Zeitpunkt der Operation einer Krebsvorstufe geimpft wird.

Auch bei diesen Frauen wird es hierdurch weniger wahrscheinlich, dass eine Krebserkrankung oder eine Vorstufe erneut auftritt. Daher ist eine HPV-Impfung in unmittelbarem zeitlichem Zusammenhang mit der operativen Therapie einer Krebsvorstufe empfehlenswert, wenn noch nie gegen HPV geimpft wurde.

Die gesetzlichen Krankenkassen sind zurzeit noch nicht verpflichtet, die Kosten für diese sogenannte „Postkonisationsprophylaxe“ zu übernehmen, tun dies aber meistens, wenn vorher eine entsprechende Begründung der Frauenärztin/des Frauenarztes vorgelegt wird.



### KONISATION

Eine Konisation dient zur operativen Beseitigung von Krebsvorstufen am Gebärmutterhals. Hierbei wird ein kegelförmiges Gewebestück herausgeschnitten.

Eine Messerkonisation insbesondere ohne vorherige kolposkopische Untersuchung ist nicht mehr vertretbar. Anstelle eines Skalpells werden Hochfrequenzschlingen eingesetzt.



## AUF EINEN BLICK

Vor jeder Therapie der Krebsvorstufen am Muttermund muss eine Kolposkopie durchgeführt werden. Leichtgradige Veränderungen (leichte Dysplasie, CIN1) werden in der Regel nicht behandelt, da sie eine hohe Rückbildungstendenz haben. Bei sehr jungen Frauen können selbst höhergradige Veränderungen (mittelgradige/schwere Dysplasie, CIN2/3) unter bestimmten Voraussetzungen zunächst nur beobachtet werden.

Die Behandlung der Krebsvorstufen besteht in der operativen Abtragung des krankhaften Gewebes. Eine Messerkonisation, insbesondere ohne vorherige Kolposkopie, ist nicht mehr vertretbar. Vor allem bei Kinderwunsch sollte das Gewebe möglichst gezielt und kleinvolumig abgetragen werden. Der Eingriff sollte unter kolposkopischer Sicht erfolgen. Anstelle eines Skalpells werden Hochfrequenzschlingen eingesetzt. Das periphere Gewebe kann mit einem CO<sub>2</sub>- Laser abgetragen werden. Das Volumen des entfernten Gewebes sollte gemessen und im Operationsbericht festgehalten werden.

Eine HPV-Impfung in einem zeitlichen Zusammenhang mit der operativen Behandlung einer Krebsvorstufe ist empfehlenswert, falls in der Vergangenheit nicht gegen HPV geimpft wurde.



## NARKOSE BEI OPERATIONEN AM MUTTERMUND

### **Schließlich noch ein Wort zur Narkose beziehungsweise zur Art der Betäubung bei diesen Operationen am Muttermund:**

Für eine einfache Gewebeentnahme vom Muttermund im Rahmen des kolposkopischen Untersuchungsganges ist keine Narkose notwendig, auch nicht für eine Ausschabung, wenn diese auf den Gebärmutterhals beschränkt bleibt.

Dagegen werden alle anderen Operationen im Bereich des Muttermundes in der Regel unter Allgemeinnarkose durchgeführt. Dazu gehören die Konisation sowie alle anderen Abtragungen von Gewebe am Muttermund mit der LEEP-Schlinge oder mithilfe des Lasers. Denn hier würden sonst starke krampfartige Schmerzen in der Gebärmutter auftreten. Außerdem wäre die Blutstillung mit der Hochfrequenzelektrode sehr unangenehm.

Narkose bedeutet, dass über die Vene ein Medikament gespritzt wird, welches bewirkt, dass die Patientin einschläft. Die Operation am Muttermund dauert nur wenige Minuten. Bei den modernen Narkosemitteln wacht die Patientin am Ende des Eingriffs gleich wieder auf, ohne unangenehme Nachwirkungen wie Übelkeit oder Erbrechen.

Einige Stunden nach einer solchen Operation kann sie wieder nach Hause gehen, allerdings immer in Begleitung. Am Operationstag darf die Patientin nicht selbst Auto fahren.

Genauso gut verträglich und schmerzfrei ist eine Rückenmarksnarkose. Hierfür wird ein Narkosemittel zwischen die Wirbel gespritzt und so das Rückenmark betäubt. Die Patientin bleibt während der ganzen Operation wach, spürt jedoch keine Schmerzen in der unteren Körperhälfte.

Welche dieser beiden Narkoseverfahren sinnvoll ist, kann im Vorgespräch mit der Anästhesistin bzw. dem Anästhesisten geklärt werden. Wichtig ist, hier die eigenen Wünsche zum Ausdruck zu bringen. Viele Menschen haben panische Angst vor einer Vollnarkose, weil sie befürchten, nicht mehr aufzuwachen. Andere haben große Angst vor einer Nadel in der Nähe des Rückenmarks. Diese Sorgen sollten besprochen und das am wenigsten belastende Verfahren ausgewählt werden.

Prinzipiell ist eine Operation am Muttermund in lokaler Betäubung möglich. Hierbei wird ein Betäubungsmittel mit einer Nadel direkt in den Gebärmutterhals eingespritzt. Ganz schmerzfrei ist dieser Vorgang nicht.

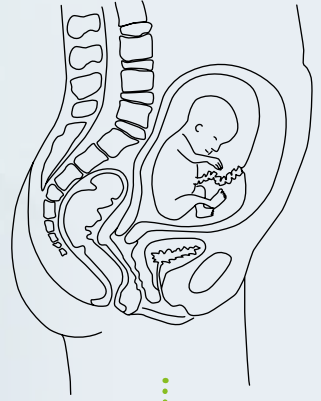
Auch die eigentliche Operation kann unangenehm sein. Eine Ausschabung des Gebärmutterkörpers ist in lokaler Betäubung dagegen nicht tolerierbar. Allerdings ist eine Ausschabung bei den allermeisten Operationen wegen einer Krebsvorstufe am Muttermund nicht erforderlich. Die Vor- und Nachteile einer lokalen Betäubung sollten im Rahmen des Vorgesprächs genau diskutiert werden.



## AUF EINEN BLICK

Operationen am Muttermund werden entweder in Vollnarkose durchgeführt oder in Rückenmarksbetäubung. Ein stationärer Krankenhausaufenthalt ist in der Regel nicht erforderlich.

Mit der Anästhesistin bzw. dem Anästhesisten sollte im Vorgespräch geklärt werden, welches Narkoseverfahren das geringste Risiko aufweist und gleichzeitig die wenigsten Ängste verursacht. Grundsätzlich sind Operationen am Muttermund auch in lokaler Betäubung möglich.





## AUFFÄLLIGER ABSTRICH WÄHREND DER SCHWANGERSCHAFT

**Es kommt nicht selten vor, dass ein auffälliger Abstrich erstmals während einer Schwangerschaft festgestellt wird. In diesem Moment ist dies verständlicherweise besonders angsteinflößend.**

Doch darf nicht der Fehler gemacht werden, einen auffälligen Pap-Test sofort mit Krebs gleichzusetzen. Ein positiver HPV-Test allein ohne zytologische Auffälligkeit ist in der Schwangerschaft unbedenklich.

**Gebärmutterhalskrebs in der Schwangerschaft kommt zwar vor, ist aber ausgesprochen selten.**

Nur die Pap-Gruppen IVb und V würden auf die Möglichkeit einer Krebserkrankung hinweisen und müssten entsprechend abgeklärt werden. In allen anderen Fällen handelt es sich lediglich um den Verdacht auf eine Krebsvorstufe (Pap IIID2 oder Pap IVa) oder aber der Abstrich ist nicht mit der notwendigen Klarheit zu interpretieren (Pap II oder Pap III).

Ebenso wie außerhalb der Schwangerschaft stellt ein auffälliger Abstrich keinen Grund für eine sofortige Operation dar. Vielmehr ist zunächst eine Kolposkopie sinnvoll, das heißt, der Muttermund wird mithilfe einer Lupe genau angesehen.

Wie oben beschrieben wird dazu eine Essigsäurelösung verwendet. Diese schadet in der Schwangerschaft nicht. Das Auftragen der Essigsäurelösung ist besonders wichtig, denn es gibt in der Schwangerschaft sehr viel mehr Schleim, welcher mit der Essigsäurelösung beseitigt werden kann. Auch das Auftragen einer Jodlösung ist in der Schwangerschaft nicht schädlich.

Wie oben beschrieben, wird im Rahmen der kolposkopischen Untersuchung häufig eine Gewebeprobe entnommen.

Dies ist auch während der Schwangerschaft sinnvoll und möglich. Zwar blutet es dann etwas mehr, weil der Muttermund im Laufe der Schwangerschaft zunehmend stärker durchblutet ist. Trotzdem ist eine Blutstillung unproblematisch. Die Fruchtblase, welche den Embryo bzw. Fetus umschließt, liegt im Gebärmutterkörper und ist einige Zentimeter vom Eingang in den Gebärmutterhals entfernt. An der Stelle, an der der Gebärmutterhals in den Gebärmutterkörper übergeht, befindet sich eine Einengung, welche verhindert, dass die Fruchtblase in Richtung Gebärmutterhals rutschen kann. Daher beeinträchtigt die Entnahme einer millimetergroßen Gewebeprobe die Schwangerschaft nicht.

**Das hauptsächliche Ziel der kolposkopischen Untersuchung während der Schwangerschaft ist einzig die Vergewisserung, dass nicht etwa doch schon eine Krebserkrankung vorliegt.**

Wie bereits gesagt, ist dies ausgesprochen selten. Nicht ganz so selten wird dagegen eine Krebsvorstufe festgestellt. Auch hier gilt, dass leichtgradige Veränderungen (leichte Dysplasie, CIN1) nicht behandlungsbedürftig sind, weil sie sich meist wieder von alleine zurückbilden. Das gleiche gilt auch während der Schwangerschaft.

Trotz der Tatsache, dass sich das Immunsystem während der Schwangerschaft nachweislich verändert, ist es keinesfalls so, dass sich hierdurch leichtgradige Veränderungen rascher zu höhergradigen Veränderungen oder Krebs weiterentwickeln können.

Eher hat die Schwangerschaft einen günstigen Einfluss auf die Krebsvorstufen und die Zellveränderungen verschwinden durch Schwangerschaft und Geburt eher spontan als dies außerhalb der Schwangerschaft der Fall ist. Bei höhergradigen Veränderungen (mittelgradige und schwere Dysplasie, CIN2 und CIN3) gilt Ähnliches:

**Wenn die kolposkopische Untersuchung – wie zu erwarten – keinen Krebs zeigt, muss auch nicht während der Schwangerschaft operiert werden.**

Falls doch einmal im Gespräch mit der Gynäkologin bzw. dem Gynäkologen eine Operation während der Schwangerschaft vorgeschlagen wird, dann sollte auf jeden Fall eine zweite Meinung bei einer/m kolposkopisch versierten Ärztin/Arzt eingeholt werden, bevor ein solcher Eingriff vorgenommen wird.

Denn eine Konisation oder ähnliche Eingriffe während der Schwangerschaft, wie sie in Ausnahmefällen notwendig sein können, sind riskanter als außerhalb der Schwangerschaft.

Wie beschrieben ist der Muttermund durch die normalen schwangerschaftsbedingten Veränderungen zunehmend stärker durchblutet. Darüber hinaus besteht das Risiko einer Früh- oder Fehlgeburt. Sollte dennoch eine Konisation notwendig werden, wird eine sogenannte „Cerclage“ angelegt. Eine Cerclage ist ein schmales Band, welches mithilfe einer Nadel um den Gebärmutterhals herumgelegt wird, um damit den inneren Muttermund zu verschließen. Natürlich geschieht eine solche Operation in Allgemeinnarkose oder unter einer Rückenmarksbetäubung. Dieses Bändchen kann dann einige Wochen vor der Entbindung wieder entfernt werden. Dies ist problemlos ohne eine erneute Narkose möglich.

**Besteht also während der Schwangerschaft eine leichte oder höhergradige Krebsvorstufe, so wird die Gynäkologin bzw. der Gynäkologe den Gebärmutterhals einige Male durch Pap-Tests sowie weitere kolposkopische Untersuchungen kontrollieren.**

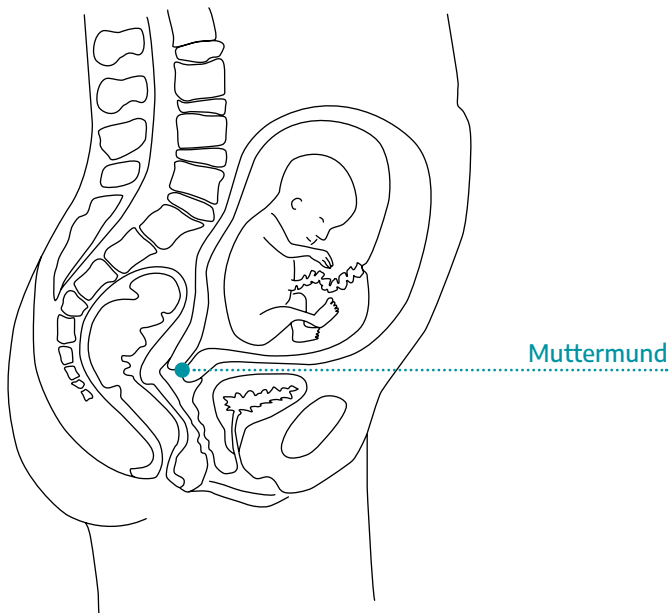
Auf die Art, wie das Kind geboren werden soll, auf natürlichem Wege (spontan) oder per Kaiserschnitt, hat dies alles keinen Einfluss.

Weder in den Wochen vor der Geburt noch unmittelbar danach gibt es etwas Besonderes zu beachten. Frühestens acht, spätestens aber zwölf Wochen nach der Geburt sollte die kolposkopische Untersuchung wiederholt werden. Bei dieser Kolposkopie wird nochmals eine Gewebeprobe entnommen. Denn die Gynäkologin bzw. der Gynäkologe möchte sicher sein, dass die Krebsvorstufe immer noch vorhanden ist.



## KREBSVORSTUFE WÄHREND DER SCHWANGERSCHAFT

Während der Schwangerschaft diagnostizierte Krebsvorstufen sind relativ häufig. Der kolposkopische Untersuchungsvorgang ist der Gleiche wie außerhalb der Schwangerschaft. Auch eine Gewebeentnahme vom äußeren Muttermund ist ungefährlich, da diese Region noch einige Zentimeter von der Fruchtblase entfernt ist. Eine Ausschabung des Gebärmutterhalses darf dagegen nicht durchgeführt werden.



Falls sich die Zellveränderungen unter dem Einfluss von Schwangerschaft und Geburt zurückgebildet haben sollten, kann eine Operation vermieden werden.

Nehmen wir aber zum Beispiel einmal an, dass während der Schwangerschaft der Pap-Test die Gruppe IV a-p vergibt und die Gewebeprobe, welche bei der anschließenden Kolposkopie entnommen wird, eine höhergradige Zellveränderung (CIN2 oder CIN3) zeigt und dies bei der kolposkopischen Untersuchung acht bis zwölf Wochen nach der Geburt des Kindes bestätigt wird, dann ist in der Regel eine Operation ratsam, um das veränderte Gewebe am Muttermund zu beseitigen.

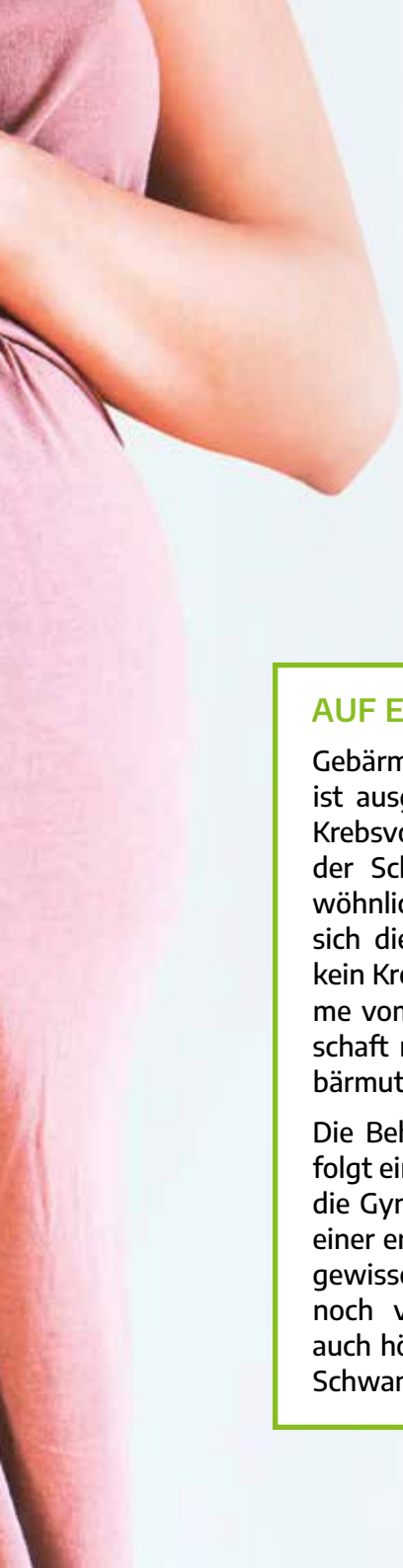
Bei der Auswahl der Narkosemedikamente wird der Anästhesist darauf Rücksicht nehmen, wenn die junge Mutter ihr Kind stillt. Eine Narkose ist in dieser Phase jedenfalls kein Problem.

Wenn eine Krebsvorstufe während der Schwangerschaft nachgewiesen wurde, dann ist nach dem oben Gesagten davon auszugehen, dass eine Infektion mit humanen Papillomaviren vorliegt.

Viele der betroffenen Frauen machen sich daher verständlicherweise Sorgen, dass das Kind im Geburtskanal von den HP-Viren angesteckt werden könnte und dann selbst Viren im Genital- oder Mundbereich haben könnte. Diese Sorge ist jedoch unbegründet, da die Viren auf diesem Weg nicht ohne weiteres übertragen werden können. Ein Kaiserschnitt wegen einer Krebsvorstufe ist ganz sicher nicht erforderlich.

Bei einer Infektion durch die Niedrigrisiko-HP-Viren (HPV 6 und HPV 11) mit sehr vielen Genitalwarzen im Bereich des Scheideneingangs und in der Scheide gibt es ausnahmsweise Situationen, in denen vermieden werden sollte, dass das Kind durch die Scheide geboren wird. Dann wird ein Kaiserschnitt durchgeführt. Einige wenige Kondylome sprechen aber nicht gegen eine Entbindung durch die Scheide. Bei Infektionen mit den Hochrisiko-HP-Viren (HPV 16 und 18 etc.) gibt es dagegen keinerlei Gründe, um einen Kaiserschnitt durchzuführen.





## AUF EINEN BLICK

Gebärmutterhalskrebs in der Schwangerschaft ist ausgesprochen selten. Häufiger sind dagegen Krebsvorstufen. Ein auffälliger Pap-Test während der Schwangerschaft ist daher nichts Außergewöhnliches. Mithilfe der Kolposkopie vergewissert sich die Gynäkologin bzw. der Gynäkologe, dass kein Krebs vorliegt. Hierbei ist eine Gewebeentnahme vom äußeren Muttermund für die Schwangerschaft nicht gefährlich. Eine Ausschabung des Gebärmutterhalses darf nicht durchgeführt werden.

Die Behandlung höhergradiger Krebsvorstufen erfolgt einige Monate nach der Geburt, nachdem sich die Gynäkologin bzw. der Gynäkologe im Rahmen einer erneuten kolposkopischen Untersuchung vergewissert hat, dass die Zellveränderungen immer noch vorliegen. Denn spontane Rückbildungen, auch höhergradiger Krebsvorstufen, werden durch Schwangerschaft und Geburt gefördert.





## GEBÄRMUTTERENTFERNUNG ZUR BEHANDLUNG VON KREBSVORSTUFEN DES GEBÄRMUTTERHALSES

**Gleich eingangs sei deutlich gemacht: In den meisten Situationen ist eine Gebärmutterentfernung, eine sogenannte „Hysterektomie“, nicht notwendig und nicht sinnvoll, wenn lediglich eine Krebsvorstufe vorliegt, selbst wenn diese schwergradig sein sollte.**

Dies gilt auch in Situationen, in denen die Krebsvorstufe wiederholt aufgetreten ist trotz operativer Abtragung.

Dennoch wird eine Gebärmutterentfernung nicht selten angesprochen, entweder auf Initiative der Gynäkologin bzw. des Gynäkologen oder aber von Seiten der Patientin. Oft werden mit einer Gebärmutterentfernung jedoch die falschen Erwartungen verbunden. Denn keinesfalls ist mit einer Gebärmutterentfernung das Problem der Krebsvorstufe bzw. der auffälligen Pap-Tests ein für alle Mal gelöst.

Denn es kommt vor, dass Zellveränderungen im oberen Teil der Scheide auftreten und die Abstriche nach einer Gebärmutterentfernung noch genauso auffällig sind wie zuvor.

Ob und wie häufig sich daraus Krebs entwickelt, ist nicht bekannt. Allerdings sehen die veränderten Zellen unter dem Mikroskop genauso aus wie bei den Krebsvorstufen am Gebärmutterhals. Scheidenkrebs ist sehr selten, so dass die Entartungstendenz der Vorstufen nicht sehr hoch sein dürfte.

Ähnlich wie bei den Veränderungen am Gebärmutterhals werden im Bereich der Scheide drei Schweregrade unterschieden: leicht, mäßig/mittelgradig und schwer. Analog zur CIN spricht man von einer „vaginalen intraepithelialen Neoplasie“, abgekürzt VAIN.

Eine VAIN1 entspricht demnach einer leichten Dysplasie und eine VAIN2 bzw. VAIN3 einer mittelgradigen bzw. schweren Dysplasie.

Die Behandlung einer VAIN besteht in der oberflächlichen Abtragung der Haut mithilfe des Lasers. Auf diese Weise bildet sich die Scheidenhaut vollständig nach und es werden Verklebungen bzw. eine Einengung der Scheide vermieden. Da Zellveränderungen in der Scheide meist im oberen Abschnitt gelegen sind, also dort, wo vor der Gebärmutterentfernung der äußere Muttermund war, kann alternativ der obere Scheidenpol entfernt werden. Hierdurch wird die Scheide natürlich etwas verkürzt.

Während die Zellveränderungen am Gebärmutterhals in den allermeisten Fällen durch eine Operation vollständig und dauerhaft entfernt werden können, kommt es bei der VAIN häufiger zu einem Wiederauftreten der krankhaften Zellen. Ebenso wie bei den Veränderungen des Plattenepithels am Muttermund verursacht eine VAIN keinerlei Beschwerden, nicht einmal einen auffälligen Ausfluss, Schmerzen oder Blutungen beim Sex.

Vielmehr wird der Pap-Test wieder oder weiterhin als auffällig interpretiert und erneut Ängste geweckt. Hinzu kommt, dass praktisch alle Gynäkologinnen bzw. Gynäkologen gewohnt sind, mit einer CIN umzugehen und genau wissen, was zu tun ist. Entsprechende Scheidenveränderungen sind dagegen viel seltener.

Aus dieser Darstellung ergibt sich also, dass die Gebärmutterentfernung keine absolut sichere Methode darstellt, um Krebsvorstufen am Gebärmutterhals dauerhaft zu beseitigen.

Bei Frauen mit noch nicht sicher abgeschlossener Familienplanung, sollte eine Gebärmutterentfernung ohnehin nicht durchgeführt werden. Außerdem ist für viele Frauen der Gedanke, die Gebärmutter zu verlieren, nur schwer erträglich, selbst wenn sie schon etwas älter sind. Auch darauf sollte Rücksicht genommen werden.

Abschließend noch ein weiteres Argument gegen eine Gebärmutterentfernung zur Behandlung von Krebsvorstufen:

Wenn Gebärmutterhalskrebs in frühen Stadien so operiert werden kann, dass die Gebärmutter oder zumindest der Gebärmutterkörper und damit die Möglichkeit, schwanger zu werden, erhalten bleibt, warum sollte dann für die im Vergleich zur Krebserkrankung weitaus harmlosere Vorstufe unbedingt eine Gebärmutterentfernung notwendig sein?

Wenn also die Frage einer Gebärmutterentfernung wegen auffälliger Abstriche oder einer nachgewiesenen Krebsvorstufe am Gebärmutterhals im Raume steht, ist eine ärztliche Zweitmeinung dringend zu empfehlen.

**Krebsvorstufen sind nicht mit Krebs gleichzusetzen. Deshalb kommt es auf einige Wochen mehr oder weniger nicht an, und es besteht ausreichend Zeit, um den Rat einer weiteren Gynäkologin bzw. eines weiteren Gynäkologen einzuholen.**





## AUF EINEN BLICK

Bei Krebsvorstufen im Bereich des Gebärmutterhalses ist eine Gebärmutterentfernung meist nicht sinnvoll. Dies gilt auch in den Situationen, in denen eine Krebsvorstufe trotz operativer Entfernung mehrfach aufgetreten ist. Problematisch ist das Risiko einer sogenannten „vaginalen intraepithelialen Neoplasie“ (VAIN), also einer Krebsvorstufe im Bereich der Scheide analog zur CIN.





## HPV-IMPfung

**Bisher wurde auf das Thema HPV-Impfung noch nicht ausführlicher eingegangen. Das hat seinen guten Grund, denn bei den Überlegungen, was ein auffälliger Pap-oder HPV-Test im Einzelfall zu bedeuten hat, spielt es keine Rolle, ob in der Vergangenheit eine vorbeugende HPV-Impfung durchgeführt wurde oder nicht.**

An einer therapeutischen HPV-Impfung wird gearbeitet. Allerdings wird es diese in absehbarer Zeit nicht geben. Lediglich bei der oben beschriebenen Postkonisationsprophylaxe profitieren die mit einer Krebsvorstufe konfrontierten Patientinnen von der Impfung.

**Auf jeden Fall ist die HPV-Impfung eine sehr gute Sache. Für alle Expertinnen und Experten, die sich mit Gebärmutterhalskrebs, aber auch mit den psychischen Belastungen eines auffälligen Vorsorgebefundes auseinandersetzen, ist es faszinierend zu wissen, dass es eine Möglichkeit gibt, diese schwerwiegenden medizinischen Probleme mit einer vorbeugenden Impfung in ihrer Häufigkeit erheblich zu reduzieren.**

Die Impfung selbst ist nicht sehr belastend: Es handelt sich um drei Spritzen (bei Kindern und Jugendlichen bis 14 Jahre sind nur zwei Spritzen erforderlich), die meist in den Oberarm gegeben werden. Die zweite Impfung erfolgt ein oder zwei Monate später, abhängig vom verwendeten Impfstoff. Sechs Monate nach Beginn der Impfung wird die dritte und letzte Spritze gegeben. Mit der aktuellen Impfstoffgeneration (Gardasil9®) besteht sogar die Hoffnung, das Problem Gebärmutterhalskrebs ganz zu lösen.

Das Nebenwirkungsrisiko der Impfung ist niedrig. Zwar gab es in den ersten Jahren nach Einführung einige alarmierende Berichte über mögliche schwerwiegende Komplikationen und sogar über Todesfälle. Allerdings konnte bisher keinerlei direkter Zusammenhang zur HPV-Impfung hergestellt werden und dies nach vielen Millionen mittlerweile durchgeführter Impfungen.

Um zu verstehen, was die HPV-Impfung bewirkt und was sie nicht bewirken kann, müssen zunächst einige grundlegende Tatsachen erläutert werden.

Die ersten beiden ab 2005 bzw. 2006 verfügbaren Impfstoffe wurden zunächst nur gegen die zwei HPV-Hochrisiko-Typen entwickelt, die in der westlichen Welt am häufigsten vorkommen, nämlich HPV 16 und HPV 18. Allerdings existieren circa dreißig verschiedene high risk Typen. Dies bedeutet zwangsläufig, dass die HPV-Impfstoffe der ersten Generation, nämlich Cervarix® und Gardasil® keinen absoluten Schutz gegen eine HPV-Infektion darstellten. Inzwischen wurden diese beiden Impfstoffe durch Gardasil9® abgelöst. Gardasil9® wirkt neben HPV 16 und HPV 18 noch gegen fünf weitere HPV high risk Typen und zwei low risk Typen, so dass es deutlich wirksamer ist als Cervarix® und Gardasil®. Die HPV-Impfung mit Impfstoffen der ersten Generation ist in Deutschland nicht mehr üblich.

Trotz der besseren Wirksamkeit von Gardasil9® wird man nicht alle Krebsvorstufen verhindern können. Deshalb ist das Screening mittels Pap-Test und insbesondere dem HPV-Test weiter sinnvoll.

Gerade der deutlich empfindlichere HPV-Test wird dazu beitragen, dass bei den Patientinnen, die gegen HPV geimpft wurden und seltener mit einer Krebsvorstufe konfrontiert sind, eine Krebsvorstufe auch tatsächlich gefunden wird, wenn diese Zellveränderungen trotz Impfung auftreten.

**Die HPV-Impfung ist dann am wirkungsvollsten, wenn noch kein Kontakt mit HP-Viren stattgefunden hat. Denn nur dann werden ausreichend Antikörper gebildet, die bei einem späteren Kontakt mit dem Virus eine Infektion verhindern können.**

Dies bedeutet, dass die HPV-Impfung am besten in einem Alter wirksam ist, in dem noch kein Sex stattgefunden hat.



**Aktuell lautet die Empfehlung der Ständigen Impfkommission des Robert-Koch-Instituts, dass sich alle Mädchen im Alter zwischen neun und siebzehn Jahren impfen lassen sollen. Auch Jungen dieser Altersgruppe sollten geimpft werden.**

Das hat zum einen den Vorteil, dass die HPV-Last in der Bevölkerung insgesamt verringert wird, weil HP-Viren durch Sex übertragen werden und auch die Partner\*innen betroffen sind. Zum anderen gibt es eine Reihe von ebenfalls HPV-bedingten Krebserkrankungen, die ebenfalls bei Männern auftreten können wie zum Beispiel Krebs des Enddarms.

Homosexuelle Partnerschaften würden ebenfalls nicht mehr benachteiligt, zum Beispiel, was die Vermeidung von Condylomata acuminata betrifft (siehe unten).

**In Deutschland richten sich die gesetzlichen Krankenkassen nach den Empfehlungen des Robert-Koch-Instituts und übernehmen die Kosten für die empfohlene HPV-Impfung.**

Die Impfung mit Gardasil9® kostet zurzeit circa 600 Euro. Bei diesem für Mädchen empfohlenen Impfzeitraum von neun bis siebzehn Jahren wäre es wünschenswert, eher früher als später zu impfen, also eher zwischen neun und vierzehn Jahren.

Zum einen ist dann die Wahrscheinlichkeit geringer, dass das Mädchen oder der Junge zum Zeitpunkt der Impfung bereits Sex hatte und damit die Wirksamkeit der Impfung herabgesetzt wird. Zum anderen weiß man, dass umso mehr Antikörper gebildet werden, je jünger die zu impfende Person ist.

Bisher ist zwar davon auszugehen, dass keine Auffrischungsimpfung notwendig ist. Da die ersten Studien mit den beiden Impfstoffen aber nicht so lange zurückliegen, ist der Beweis hierfür noch nicht erbracht.

Je höher die Zahl der gebildeten Antikörper ist, desto geringer dürfte die Wahrscheinlichkeit sein, dass eine Auffrischungsimpfung notwendig ist.

**Ein ganz praktischer Vorteil einer Impfung vor dem fünfzehnten Lebensjahr für Mädchen und Jungen ist die Tatsache, dass dann nur zwei Impfspritzen - anstatt drei Injektionen - erforderlich sind.**

Die Ständige Impfkommission des Robert-Koch-Instituts erkennt an, dass es durchaus gute Gründe geben kann, jenseits des siebzehnten Lebensjahrs zu impfen. Eine Abwägung soll dem jeweils verantwortlichen Arzt überlassen werden. Für die gesetzlichen Krankenkassen besteht dann allerdings keine Zahlungsverpflichtung. In solchen Fällen empfiehlt es sich, direkt mit der Krankenkasse zu sprechen und zu klären, ob die Kosten im Einzelfall übernommen werden.

Wie eingangs klargestellt, ist die HPV-Impfung als eine rein prophylaktische Impfung angelegt. Nach aktuellem Kenntnisstand kann eine bereits bestehende HPV-Infektion nicht durch eine Impfung beseitigt werden. Das Gleiche gilt auch für eine bereits bestehende Krebsvorstufe am Gebärmutterhals.

Ganz entscheidend ist also: Mit den bisher zur Verfügung stehenden vorbeugenden HPV-Impfstoffen lässt sich kein Pap-Test normalisieren und keine HPV-Infektion beseitigen.

Zwar ist es möglich, mit Hilfe eines Muttermundabstriches nachzuweisen, ob eine HPV-Hochrisiko-Infektion besteht. Viele der verfügbaren Testverfahren lassen sogar eine Aussage zu, um welchen HPV-Typ es sich handelt. Hieraus leiten manche Ärztinnen und Ärzte und leider auch der Medizinische Dienst der Krankenkassen irrtümlicherweise ab, ob eine HPV-Impfung im Einzelfall noch wirksam ist oder nicht. Eine solche Schlussfolgerung ist aber nicht möglich. Entscheidend ist nicht der HPV-Nachweis am Muttermund, sondern vielmehr eine Messung des individuellen Antikörpertiters im Blut.

Ein solches Messverfahren steht aber bisher nur für wissenschaftliche Studien zur Verfügung. Im Einzelfall wäre ohnehin nicht klar, wie eine bestimmte Antikörperkonzentration im Blut zu interpretieren wäre. Demnach gibt es also kein Testverfahren, um die Wirksamkeit einer HPV-Impfung im Einzelfall vorhersagen zu können, in jedem Fall nicht mit Hilfe einer HPV-Typisierung aus einem Muttermundabstrich.

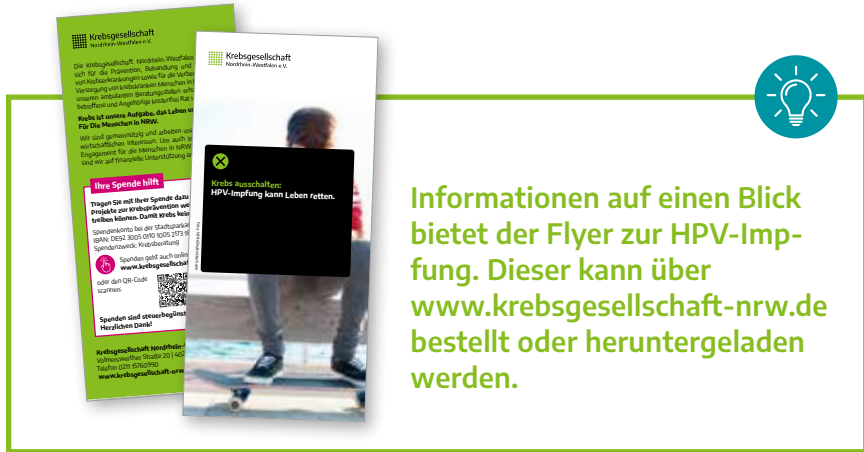
Gardasil9® erfasst ebenso wie schon der frühere Impfstoff Gardasil® die HPV-Typen 6 und 11. Diese beiden HP-Viren zählen zu den Niedrigrisikotypen und haben nichts mit der Entstehung von Krebsvorstufen oder Krebs zu tun. Dafür kann die Infektion mit HPV 6 und 11 aber zu lästigen Genitalwarzen, den sogenannten Condylomata acuminata, führen.

Dieser Impfstoff, welcher gegen vier HPV-Typen gerichtet ist, hat also den zusätzlichen Vorteil, dass er diese Kondylome verhindern kann. Voraussetzung ist natürlich genauso wie bei der Verhinderung von Krebsvorstufen durch die Infektion mit HPV high risk Typen, dass zum Zeitpunkt der Impfung noch keine Infektion mit HPV 6 und/oder HPV 11 stattgefunden hat. Inzwischen gibt es solide Daten, die dafür sprechen, dass eine HPV-Impfung im Anschluss an eine operative Behandlung einer Krebsvorstufe sinnvoll ist.

Kommt es trotz vorbeugender HPV-Impfung dennoch zur Entstehung einer Krebsvorstufe am Muttermund und wird diese mit einer der üblichen Operationsmethoden abgetragen, so ist es bei geimpften Frauen weniger wahrscheinlich, dass in der Folge nochmals eine Krebsvorstufe auftritt als bei nicht geimpften Frauen. Das heißt, dass die Impfung nach Behandlung einer Krebsvorstufe die Wahrscheinlichkeit eines erneuten Auftretens einer Vorstufe verringert.

Es konnte gezeigt werden, dass eine HPV-Impfung bei noch nicht geimpften Frauen in unmittelbarem, zeitlichem Zusammenhang mit einer operativen Entfernung einer Krebsvorstufe sinnvoll sein kann (sogenannte Postkonisationsprophylaxe). Allerdings hat man dies bisher nur bei Frauen bis 45 Jahre geprüft.

Es sollte im Einzelfall mit der Krankenkasse geklärt werden, ob sie bereit ist, die Kosten für die Impfung im Anschluss an eine Dysplasiebehandlung zu übernehmen.



**Krebsgesellschaft**  
Nordrhein-Westfalen e.V.

Die Krebsgesellschaft Nordrhein-Westfalen setzt sich für die Prävention, Behandlung und von Krebs betroffenen sowie für die Verbesserung von Krebspatienten Lebensqualität ein. Wir sind eine gemeinnützige und außerdem ein wirtschaftliches Unternehmen. Um auch für Engpassstellen für die Menschen in Not zu sorgen, auf finanzielle Unterstützung zu...

**Keine ist unsere Aufgabe, das Leben ist für die Menschen in Not.**

**Ihre Spende hilft**

Tragen Sie mit Ihrer Spende dazu bei, Krebs zu vermeiden und Krebs zu bekämpfen. Damit sind Sie bei uns herzlich willkommen. Bei der Spendenkonto (IBAN: DE23 3007 0070 1005 1073) in Spende für Krebsforschung.

Spenden geht auch online [www.krebsgesellschaft-nrw.de](http://www.krebsgesellschaft-nrw.de) oder den QR-Code scannen.

Spenden sind steuerbegünstigt. Herzlichen Dank!

Krebsgesellschaft Nordrhein-Westfalen e.V.  
Krebsgesellschaft Nordstr. 111  
40225 Essen  
Telefon 0201 8760900  
[www.krebsgesellschaft-nrw.de](http://www.krebsgesellschaft-nrw.de)

**Krebsforschung:**  
HPV-Impfung kann Leben retten.

**Informationen auf einen Blick bietet der Flyer zur HPV-Impfung. Dieser kann über [www.krebsgesellschaft-nrw.de](http://www.krebsgesellschaft-nrw.de) bestellt oder heruntergeladen werden.**



## AUF EINEN BLICK

Für die HPV-Impfung stehen seit einigen Jahren Impfstoffe zur Verfügung. Die erste Generation dieser Impfstoffe, Cervarix® und Gardasil®, waren nur gegen die beiden häufigsten HPV-Typen 16 und 18 gerichtet. Gardasil® deckte zusätzlich die Niedrigrisikotypen 6 und 11 ab und beugte damit der Entstehung von Kondylomen vor.

Inzwischen ist Gardasil9® der Impfstoff der Wahl. Gardasil9® wirkt gegen insgesamt neun HPV-Typen, darunter fünf zusätzliche HPV high risk Varianten und ist damit wirksamer als die erste Impfstoffgeneration. Die Nebenwirkungsrate ist gering. Schwerwiegende Komplikationen mit eindeutigem Zusammenhang mit der Impfung sind bisher nicht aufgetreten.

Gardasil9® ist rein prophylaktischer und nicht therapeutischer Natur. Das heißt, dass bereits bestehende Zellveränderungen durch die Impfung nicht beseitigt werden können. Anders ausgedrückt: Die HPV-Impfung kann einen auffälligen Pap-Test oder einen positiven HPV-Test nicht normalisieren.

Allerdings kann die HPV-Impfung bewirken, dass nach operativer Behandlung einer Krebsvorstufe das Risiko für ein Wiederauftreten der Zellveränderungen gesenkt wird.

Die gesetzlichen Krankenkassen sind verpflichtet, die prophylaktische Impfung von Mädchen und Jungen zwischen neun und siebzehn Jahren zu bezahlen. Wird zu einem späteren Zeitpunkt geimpft, wenn das Mädchen oder der Junge bereits Sex hatten, ist ein vorhergehender HPV-Test zur Abschätzung des möglichen Impferfolgs nicht sinnvoll.





## INDIVIDUELLE GESUNDHEITSLEISTUNGEN (IGeL): WANN SIND SIE SINNVOLL?

„IGeL“ steht für „individuelle Gesundheitsleistung“ und stellt diagnostische oder therapeutische Maßnahmen dar, welche nicht von der Krankenkasse übernommen werden und deren Durchführung die Ärztin bzw. der Arzt individuell mit der Patientin gegen ein gesondertes Honorar abspricht.

**In manchen Bereichen der Medizin mögen IGeL-Leistungen ihre Berechtigung haben, im Rahmen der Früherkennung sollten diese jedoch kritisch hinterfragt werden.**

Hier eine Auswahl möglicher IGeL-Leistungen, welche anstelle oder zusätzlich zum üblichen Pap-Test angeboten werden, mit einer kritischen Bewertung:

### **Dünnschichtzytologie**

Am weitesten verbreitet sind IGeL-Leistungen für die sogenannte Dünnschicht- oder Monolayer-Zytologie. Die Abstrichentnahme läuft hierbei genauso ab wie beim konventionellen Pap-Test. Das Abstrichinstrument wird anschließend in einer Fixierungsflüssigkeit ausgespült und nicht wie bei der konventionellen Methode direkt auf einem Objektträger ausgestrichen. Anschließend werden im Zytologielabor aus dem Probengefäß Zellen entnommen und gleichmäßiger, als dies bei einem Ausstrich möglich ist, auf einen Objektträger aufgebracht. Gleichzeitig wird die Zellprobe von Blutbestandteilen und Schleim gereinigt. Die am häufigsten angewandten dünnschichtzytologischen Verfahren sind ThinPrep® und SurePath®.

Die Dünnschichtzytologie hat eine Reihe von Vorteilen, ist jedoch auch deutlich teurer als die herkömmliche Zelluntersuchung. Diese Kosten werden von den gesetzlichen Krankenkassen bisher nicht übernommen. Und dies hat einen guten Grund: Entscheidend für die Qualität eines neuen Zelluntersuchungsverfahrens wäre es, dass höhergradige Zellveränderungen, also CIN2 und CIN3, häufiger erkannt

werden können als mit dem herkömmlichen Verfahren. Dies ist jedoch nicht eindeutig zu beweisen.

Deshalb kann nicht behauptet werden, ein dünnschichtzytologisches Verfahren sei gegenüber der herkömmlichen Zelluntersuchung grundsätzlich besser und zuverlässiger.

### **HPV-Test**

Ähnlich häufig wie die Dünnschicht- oder Monolayer-Zytologie wird der HPV-Test als IGeL-Leistung angeboten. Für den HPV-Test wird Material aus der oberen Scheide bzw. vom äußeren Muttermund abgestrichen. Der ganze Ablauf ist ähnlich der Entnahme eines Früherkennungsabstrichs und ist nicht schmerzhaft. Falls für den Früherkennungsabstrich ein Dünnschichtverfahren verwendet wurde, kann der HPV-Test direkt aus einer kleinen Menge der Probenflüssigkeit durchgeführt werden, und es muss kein zweiter Abstrich vom Muttermund bzw. aus der oberen Scheide entnommen werden.

Ein HPV-Test ist am meisten nützlich im Rahmen des Screenings, also des Vorsorgeprogramms. Bei dieser Indikation für die HPV-Testung werden die Kosten ohnehin von den Krankenkassen übernommen und zwar ab 35 Jahren. Zwischen dem 30. und dem 34. Lebensjahr kann es Gründe geben, einen HPV-Test zum Beispiel nach einem unklaren Pap-Test durchzuführen. Auch hierfür werden die Kosten übernommen, und eine IGeL-Leistung ist nicht notwendig.

Bei Frauen, die jünger sind als 30 Jahre, ist ein positives HPV-Testergebnis so wenig aussagekräftig, dass in dieser Altersgruppe nur selten ein Grund besteht, einen HPV-Test durchzuführen. Es gibt eine Vielzahl unterschiedlicher Testverfahren auf HP-Viren. Seit Ende der neunziger Jahre wird der sogenannte „Hybrid Capture Test“ der zweiten Generation angewendet, abgekürzt „hc2“. Hier wird aus dem vom Muttermund oder von der oberen Scheide gewonnenen Material die Erbinformation, also die DNS, isoliert und überprüft, ob DNS-Abschnitte vorliegen, die von HP-Viren stammen.



Der hc2-Test verwendet der Einfachheit halber einen Mix von dreizehn high risk Virussonden. Mit dem Testergebnis kann also nur gesagt werden, ob DNS von high risk Viren vorliegt, nicht jedoch, um welchen Typ es sich handelt. Bei einem positiven Testergebnis könnten es ein oder zwei Viren sein, meist HPV 16 und/oder 18. Mit allergrößter Wahrscheinlichkeit sind aber nicht alle dreizehn Virustypen gleichzeitig vorhanden. Dies sei hier deshalb erwähnt, weil manche Laborberichte leider so formuliert sind, dass der Laie diesen Eindruck bekommen könnte.

Neben dem hc2-Test gibt es eine Vielzahl weiterer HPV-Testverfahren. Welches Verfahren im Einzelfall angewendet wurde, muss zwingend auf dem Laborbericht angegeben sein. Wichtig ist, dass nur noch HPV-Tests verwendet werden, die bestimmte Qualitätskriterien erfüllen. Diese sind inzwischen in den Leitlinien der AWMF (Arbeitsgemeinschaft der Wissenschaftlichen medizinischen Fachgesellschaften) klar definiert worden (siehe: S3-Leitlinie Prävention des Zervixkarzinoms; Dezember 2017). Letztlich ist der HPV-Test als IGeL-Leistung nicht sinnvoll und sollte besonders kritisch hinterfragt werden.

### **Weitere Zusatzuntersuchungen**

Neben Dünnschichtzytologie und HPV-Test existieren noch eine Reihe weiterer Zusatzuntersuchungen. Diese können durch einen zusätzlichen Abstrich oder im Falle einer dünnschichtzytologischen Probenentnahme aus der Fixierlösung durchgeführt werden.

Weit verbreitet ist die L1-Kapsid-Bestimmung sowie der CINtec Plus®-Test. Bei der L1-Kapsid-Bestimmung gibt es Hinweise darauf, dass im Falle einer HPV-Infektion der Nachweis von Proteinen der Virushülle auf eine Rückbildungsfähigkeit der virusbedingten Zellveränderungen hinweist. So soll auch ein CINtec Plus®-Test eine Rückbildungsfähigkeit einer Zellveränderung vorhersagen.

Die Vorstellung, dass ein Labortest in der Lage ist, vorherzusagen, ob sich eine Zellveränderung zurückbilden kann und nicht behandelt werden muss, weil sie sich letztlich nicht zu Krebs umwandeln kann,

## INDIVIDUELLE GESUNDHEITSLEISTUNGEN

ist verlockend. Allerdings wurde bisher keiner der genannten Labortests ausreichend getestet, um eine solche Aussage wirklich zu erlauben.

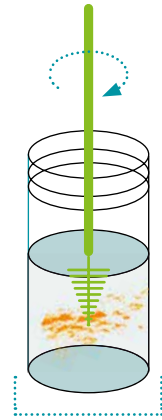
Die Liste möglicher Zusatzuntersuchungen ist nicht vollständig. Es ist nicht sinnvoll, eines dieser Testverfahren als IGeL-Leistung selbst zu zahlen.



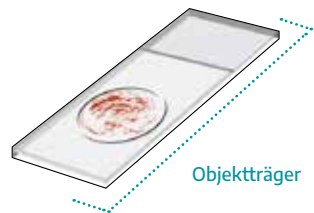
## DÜNNSCHICHTZytoLOGIE

Die Abstrichentnahme läuft hierbei genauso ab wie beim konventionellen Pap-Test. Das Abstrichinstrument wird anschließend in einer Fixierungsflüssigkeit ausgespült.

Anschließend werden im Zytologielabor aus dem Probengefäß Zellen entnommen und gleichmäßiger, als dies bei einem Ausstrich möglich ist, auf einen Objektträger aufgebracht. Gleichzeitig wird die Zellprobe von Blutbestandteilen und Schleim gereinigt.



Behälter mit  
Fixierungsflüssigkeit



Objektträger





## AUF EINEN BLICK

Individuelle Gesundheitsleistungen (IGeL) sind Zusatzuntersuchungen, welche von den Patienten privat bezahlt werden müssen. Im Rahmen der Krebsfrüherkennung, insbesondere im Zusammenhang mit Gebärmutterhalskrebs, gibt es eine große Zahl solcher IGeL-Leistungen. Am häufigsten werden Dünnschichtzytologie und HPV-Test (außerhalb des HPV-basierten Screenings ab 35 Jahren) angeboten.

Nach bisherigem Kenntnisstand sind IGeL-Leistungen im Zusammenhang mit der gynäkologischen Krebsvorsorge nicht sinnvoll.



## KREBS DES GEBÄRMUTTERHALSES

**Wie mehrfach betont, bedeutet ein in irgendeiner Weise auffälliger Pap-Test nur ganz selten, dass tatsächlich Krebs vorliegt. Erst Recht gilt dies bei einem positiven Ausfall des HPV-Testes.**

Vorrangiges Ziel der Früherkennungsuntersuchungen ist die Erkennung der Krebsvorstufen, die dann mittels eines kleinen operativen Eingriffs abgetragen werden, so dass kein Krebs entstehen kann.

Auch wurde bereits betont, dass ein Pap-Abstrich der Gruppe V noch nicht bedeutet, dass bereits Krebs vorliegt. Vielmehr sollen bei einem Pap IVb oder Pap V zunächst einmal die notwendigen Untersuchungen durchgeführt werden, um Krebs auszuschließen oder gegebenenfalls doch nachzuweisen.

**Wenn es bei diesem Ratgeber auch nicht vorrangig darum geht, über Gebärmutterhalskrebs (Zervixkarzinom) zu informieren, sind im Folgenden doch einige grundlegende Informationen zusammengestellt.**

Diese beziehen sich auf die häufigste Krebsart des Gebärmutterhalses, nämlich des vom Plattenepithel ausgehenden Krebses, dem sogenannten Plattenepithelkarzinom. Seltener sind dagegen Adenokarzinome, welche von den Drüsenzellen des Gebärmutterhalses ausgehen. Für diese Adenokarzinome gilt jedoch ähnliches.

Von Krebs kann erst gesprochen werden, wenn in einem Gewebsschnitt nachzuweisen ist, dass krankhaft veränderte Zellen die Grenzen des Plattenepithels überschreiten und sich in das darunterliegende Gewebe ausgebreitet haben. Nur Krebszellen sind dazu in der Lage, nicht aber die Zellen einer Krebsvorstufe.

Es ist gut nachvollziehbar, dass Gebärmutterhalskrebs in einem frühen Stadium keinerlei Beschwerden verursacht.

Erst dann, wenn bereits eine mehrere Zentimeter große Geschwulst besteht, treten unter Umständen ein vermehrter Ausfluss aus der Scheide oder mehr oder weniger starke Blutungen auf. Manchmal werden diese Blutungen durch Sex ausgelöst. Die beschriebenen Symptome kennt fast jede Frau. Diese sind in den seltensten Fällen Zeichen für einen Gebärmutterhalskrebs und geben deshalb nicht notwendigerweise Anlass für einen Arztbesuch. Selbst in weiter fortgeschrittenen Tumorstadien, wenn der Krebs über den Gebärmutterhals hinausgewachsen ist, müssen nicht unbedingt stärkere Beschwerden auftreten.

**Die einzige Chance, den Krebs in einem möglichst frühen Stadium zu entdecken, ist daher die jährliche Routineuntersuchung. Besser ist natürlich, dass es gar nicht erst zu Krebs kommt, weil eine Vorstufe entdeckt und behandelt wird.**

Der Preis für diese Art der Krebsverhinderung ist die Tatsache, dass eine große Zahl von Patientinnen mit Krebsvorstufen operiert werden muss, die vermutlich nicht an Krebs erkrankt wären. Noch mehr trifft dies bei einem positiven HPV-Testergebnis zu.

Während es aufgrund der Diagnose einer Vorstufe, selbst bei einem „Carcinoma in situ“, nur selten gute Gründe gibt, um die Gebärmutter zu entfernen, sieht das bei Krebs der Gebärmutter anders aus. Wenn kein Kinderwunsch mehr besteht, sollte die Gebärmutter auf jeden Fall entfernt werden.

Dagegen gibt es durchaus Situationen, in denen es vertretbar und sinnvoll ist, zumindest den Gebärmutterkörper zu belassen und damit die Möglichkeit zu erhalten, schwanger werden zu können. Zwar kommt dem Gebärmutterhals eine ganz wichtige Rolle zu, sowohl während der Schwangerschaft als auch während der Geburt. Es ist jedoch möglich, auch noch nach Entfernung des Gebärmutterhalses schwanger zu werden und ein Kind normal auszutragen, das dann durch Kaiserschnitt zur Welt gebracht wird.



Bei ganz frühen Stadien, nämlich dann, wenn bei einer schwergradigen Krebsvorstufe nur ganz wenige Zellen die kritische Grenze zwischen Plattenepithel und dem darunterliegenden Gewebe durchbrochen haben, genügt es, den Krebs und die Krebsvorstufe lediglich kegelförmig auszuschneiden im Sinne der oben beschriebenen Konisation. Bei der feingeweblichen Untersuchung gibt es genaue Kriterien, wann in so einem Fall eine Erhaltung der Gebärmutter vertretbar ist und wann nicht.

Unter bestimmten Voraussetzungen ist sogar bei größeren, bis zu zwei Zentimeter großen Geschwülsten eine Erhaltung des Gebärmutterkörpers vertretbar, so dass weiter die Chance besteht, später einmal schwanger zu werden. In solchen Fällen wird eine radikale Entfernung des Gebärmutterhalses durchgeführt unter Einbeziehung des umliegenden Bindegewebes und der oberen Scheide. Die verbliebene Scheide und der Gebärmutterkörper werden miteinander vereinigt und der Eingang zum Gebärmutterkörper mit einer Cerclage verschlossen. Eine solche Operation wird als „Trachelektomie“ bezeichnet und wird in Deutschland in spezialisierten Zentren durchgeführt.

In allen anderen Situationen, in denen es nicht mehr um die Verwirklichung eines Kinderwunsches geht, sollte die Gebärmutter entfernt werden.

In den meisten Fällen ist eine radikale Gebärmutterentfernung notwendig, auch als Operation nach Wertheim oder Wertheim-Meigs bezeichnet. Zusätzlich zur Gebärmutter wird das Bindegewebe zur Beckenwand hin entfernt sowie der obere Scheidenanteil, welcher dem Gebärmutterhals und damit der Krebsgeschwulst am nächsten gelegen ist. Die Eierstöcke, die ja bei jüngeren Frauen weiterhin Hormone produzieren, müssen in den meisten Fällen nicht entfernt werden.

Bei einer solchen radikalen Gebärmutterentfernung (radikale Hysterektomie) wegen Gebärmutterhalskrebs werden in der Regel Lymphknoten (manchmal auch der sogenannte Wächterlymphknoten oder Sentinel) im Beckenbereich mit entfernt.

Hierdurch kann zuverlässig festgestellt werden, ob Lymphknotenmetastasen vorliegen. Falls Metastasen in einem oder mehreren dieser Lymphknoten gefunden werden, wird der Beckenbereich bestrahlt.

Während Lymphknoten per Bauchspiegelung entfernt werden, operiert man bei der radikalen Gebärmutterentfernung per Bauchschnitt. Inzwischen hat sich herausgestellt, dass so die Heilungsaussichten besser sind.

Falls bei der Untersuchung durch die Gynäkologin bzw. durch den Gynäkologen festgestellt wird, dass die Geschwulst nicht mehr nur auf die Gebärmutter beschränkt ist und sich zur Seite oder in Richtung Harnblase oder Darm ausgebreitet hat oder aber wenn die Geschwulst relativ groß ist, dann sollte nicht operiert, sondern bestrahlt werden.

**Entgegen der weitverbreiteten Meinung, dass Krebs nur heilbar ist, wenn er operiert werden kann, sind die Heilungsaussichten durch die Bestrahlung gut.**

Eine Chemotherapie, wie sie zur Behandlung vieler Krebserkrankungen notwendig ist, insbesondere in Situationen, in denen bereits Metastasen in anderen Organen vorliegen, ist bei der Behandlung von Gebärmutterhalskrebs in der Regel nicht notwendig, allerdings mit einer Ausnahme.

Es wurde herausgefunden, dass eine Bestrahlung noch wirksamer ist, wenn während der circa sechs Wochen dauernden Behandlung simultan ein Chemotherapeutikum gegeben wird. Diese Chemotherapie ist allerdings deutlich niedriger dosiert als bei den sonst üblichen Behandlungen und wird ausschließlich für die Dauer der Bestrahlung gegeben, als sogenannter „Radiosensitizer“.

Bei der Behandlung von Gebärmutterhalskrebs müssen viele Entscheidungen getroffen und zwischen Gynäkologin/Gynäkologe und Patientin abgesprochen werden.

Für die Betroffenen besteht zwar verständlicherweise immer das Gefühl, dass die Zeit drängt. Denn wer möchte nicht den Krebs am liebsten so rasch wie möglich loswerden und dies vorzugsweise durch eine Operation. Von einer Strahlenbehandlung hat fast jeder schon einmal etwas Schlechtes gehört und möchte diese vermeiden. Allerdings gilt auch nach einer Krebsdiagnose, dass von der einen auf die andere Woche nichts Schlimmes passieren kann.

**Gerade bei einer Krebsdiagnose ist es wichtig, einen kühlen Kopf zu bewahren und grundsätzlich eine zweite Meinung einzuholen.**

Inzwischen gibt es in Deutschland eine ausreichende Zahl zertifizierter Behandlungszentren für „Gynäkologische Onkologie“ und es ist immer ratsam, sich an einem solchen Zentrum beraten zu lassen.



### **HINWEIS:**

Eine Übersicht und Kontaktadressen bietet die Internetseite <https://www.oncomap.de> der Deutschen Krebsgesellschaft.





## AUF EINEN BLICK

Mithilfe der Vorsorgeuntersuchungen – Pap- und ggf. HPV-Test – sollen höhergradige Krebsvorstufen erkannt werden. Diese können dann behandelt werden, bevor Krebs entsteht. Bei den Früherkennungsuntersuchungen wird dagegen sehr selten bereits Krebs festgestellt

Die Prognose von Gebärmutterhalskrebs ist gut. Die Heilungsaussichten sind wie bei allen Krebserkrankungen sehr stark abhängig vom Tumorstadium. In sehr frühen Stadien kann die alleinige Konisation ausreichen. Bei bis zu zwei Zentimeter großen Tumoren kann im Einzelfall eine Erhaltung des Gebärmutterkörpers überlegt werden. Hierbei wird nur der Gebärmutterhals radikal entfernt im Sinne einer sogenannten „Trachelektomie“.

Neben der radikalen Operation mit Gebärmutterentfernung gibt es die Möglichkeit einer Strahlenbehandlung. Diese ist entgegen landläufiger Meinung sehr effektiv. Durch die Kombination mit einer niedrig dosierten Chemotherapie während der Dauer der Strahlenbehandlung werden die Krebszellen zusätzlich sensibilisiert und werden dann leichter von der Bestrahlung zerstört.





## ZWEITE ÄRZTLICHE MEINUNG EINHOLEN

**Unser medizinisches System in Deutschland beruht traditionell auf einem tiefen Vertrauensverhältnis zwischen Ärztin bzw. Arzt und Patientin oder Patient, und das ist auch gut so.**

Vielleicht erklärt sich daraus, warum es vielen Patientinnen schwerfällt, eine zweite fachärztliche Meinung einzuholen, wenn eine wichtige und schwerwiegende Behandlungsentscheidung ansteht. Diese Einstellung ist jedoch nicht richtig.

**Die Meinung einer weiteren Ärztin bzw. eines weiteren Arztes erleichtert die Behandlungsentscheidung und macht es wahrscheinlicher, dass in strittigen Fragen alle wichtigen Aspekte berücksichtigt werden.**

Mag sein, dass manche Gynäkologin oder mancher Gynäkologe zurückhaltend oder verärgert reagiert, wenn sie oder er auf die Einholung einer zweiten Meinung angesprochen wird.

Aber es gehört zu einem modernen ärztlichen Selbstverständnis, dass in allen Zweifelsfällen, aber auch in allen Situationen, in denen eine Entscheidung mit gewichtigen Konsequenzen ansteht, entweder auf Initiative der Gynäkologin bzw. des Gynäkologen oder auf Wunsch der Patientin eine zweite Meinung eingeholt und diese bei der letzten Entscheidung angemessen berücksichtigt wird.

**Denn grundsätzlich gilt: Das Einholen einer zweiten Meinung stellt die Kompetenz der Gynäkologin bzw. des Gynäkologen keinesfalls in Frage.**

**Im Folgenden sind einige Situationen aufgeführt, in denen eine zweite Meinung eingeholt werden sollte:**

### **Erneut auffälliger Pap-Test nach Operation einer Krebsvorstufe am Gebärmutterhals:**

Nach einer solchen Operation ist das Risiko einer Fehlgeburt oder einer Frühgeburt erhöht. Wird ein zweites Mal am Muttermund operiert, steigt dieses Risiko stark an. In einer solchen Situation drängt die Zeit nicht und es kann sinnvoll sein, das weitere Vorgehen mit einem zweiten Arzt zu besprechen.

### **Unter anderem ist zu klären:**

- Wurde mit ausreichender Sicherheit geklärt, dass tatsächlich wieder eine höhergradige Krebsvorstufe aufgetreten ist im Sinne einer mittelgradigen oder schweren Dysplasie (CIN2 oder CIN3)?  
Eine Verdachtsdiagnose, wie sie die alleinige Zelluntersuchung darstellt, reicht in der Regel nicht aus, um eine zweite Operation zu begründen. Bei leichtgradigen Veränderungen muss nicht unbedingt gleich operiert werden.
- Mit welcher Technik würde eine zweite Operation durchgeführt werden? Oder anders gesagt: Mit welcher Technik würde sichergestellt werden, dass der Gewebedefekt so gering wie möglich gehalten wird? Wird das entfernte Gewebavolumen routinemäßig gemessen.



**In allen Situationen, in denen eine Gebärmutterentfernung im Raum steht:**

Grundsätzlich ist davon auszugehen, dass aufgrund einer Krebsvorstufe am Muttermund keine Notwendigkeit für eine Gebärmutterentfernung besteht. Lediglich dann, wenn eine spezielle und nicht so häufig vorkommende Vorstufe, das sogenannte Adenocarcinoma in situ (AIS oder ACIS), festgestellt wird, muss über eine Gebärmutterentfernung gesprochen werden, aber nur, wenn kein Kinderwunsch besteht.

- Gibt es besondere Begleitumstände, die eine Gebärmutterentfernung sinnvoll erscheinen lassen, wie zum Beispiel gutartige Muskelgeschwülste (sogenannter „Uterus myomatosus“) oder Senkungsbeschwerden bzw. ein Gebärmuttervorfall?
- Ist die weitere Überwachung von Zellveränderungen am Gebärmutterhals möglicherweise sehr stark eingeschränkt, zum Beispiel aufgrund einer Einengung oder eines Verschlusses des Gebärmutterhalses und besteht kein Kinderwunsch mehr?
- Wurde das Vorhandensein von Zellveränderungen in der Scheide, also eine sogenannte „vaginale intraepitheliale Neoplasie“ (VAIN) mit hinreichender Sicherheit ausgeschlossen? Wie hoch ist das Risiko für die spätere Entstehung einer VAIN einzuschätzen?
- Handelt es sich um Veränderungen an den Drüsenzellen im Sinne eines sogenannten „Adenocarcinoma in situ“? Hierbei sollte durchaus nach den ärztlichen Leitlinienempfehlungen die Entfernung der Gebärmutter in Betracht gezogen werden, vorausgesetzt die Familienplanung ist definitiv abgeschlossen.

### **Wenn Operationen während der Schwangerschaft vorgeschlagen werden:**

- Krebsvorstufen gleich welchen Schweregrades werden in der Schwangerschaft normalerweise nicht operiert.
- Besteht der dringende Verdacht auf einen beginnenden Krebs während der Schwangerschaft?
- Muss die Operation unbedingt sofort durchgeführt werden? Operationen im zweiten Schwangerschaftsdrittel sind mit einem geringeren Risiko für eine Fehlgeburt behaftet.

### **Vor jeder Behandlung wegen Gebärmutterhalskrebs:**

- Gebärmutterhalskrebs sollte zügig behandelt werden, ist jedoch kein Notfall. Auch hier sollte sich eine Patientin nötigenfalls zwei bis drei Wochen für die Behandlungsentscheidung Zeit lassen und weitere ärztliche Meinungen einholen.
- Ist die Klinik, an der die Behandlung erfolgen soll, als Tumorzentrum für gynäkologisch-onkologische Erkrankungen zertifiziert bzw. akkreditiert?
- Ist im Hause eine Abteilung für Strahlentherapie verfügbar? Hat die Ärztin bzw. der Arzt, welche/r die Krebsbehandlung vornehmen soll, eine Weiterbildung auf dem Gebiet der Gynäkologischen Onkologie abgeschlossen und wird der Eingriff von einer Ärztin bzw. einem Arzt mit dieser Qualifikation durchgeführt bzw. ist diese bei der Operation durchgehend anwesend?
- Falls Kinderwunsch besteht, wäre eine Erhaltung der Gebärmutter bzw. des Gebärmutterkörpers (Trachelektomie) möglich? Welche Risiken bestehen dabei? Wo wird diese Operation durchgeführt? Wie viel Erfahrung hat die Klinik mit dieser speziellen Operationstechnik?

Die Entfernung einer Krebserkrankung in einem Anfangsstadium mittels Konisation ist natürlich weit weniger kritisch und muss nicht notwendigerweise in einer Spezialklinik vorgenommen werden. Falls die Gebärmutter radikal entfernt werden soll, sollte von vornherein eine Fachärztin bzw. ein Facharzt für Strahlentherapie hinzugezogen werden, um Fragen zu einer möglichen Strahlenbehandlung bzw. zu einer Radiochemotherapie zu beantworten:

- Wie wahrscheinlich ist es, dass nach einer Radikaloperation eine zusätzliche Radiochemotherapie notwendig ist?
- Wäre eine sofortige bzw. alleinige Bestrahlung vorzuziehen?





## AUF EINEN BLICK

Jede Patientin hat das Recht, vor einer wichtigen Therapieentscheidung eine zweite Meinung einzuholen. Hierdurch wird die fachliche Kompetenz der eigenen Ärztin bzw. des eigenen Arztes keineswegs in Frage gestellt.

Situationen, in denen auf jeden Fall eine zweite Meinung eingeholt werden sollte:

- Wenn ein erneut auffälliger Pap-Test nach bereits erfolgter Operation wegen einer Krebsvorstufe am Gebärmutterhals vorliegt.
- Bei einer geplanten Gebärmutterentfernung.
- Bei Operationen während der Schwangerschaft.
- Wenn die Diagnose Gebärmutterhalskrebs vorliegt.



## SORGEN UND ÄNGSTE IM ZUSAMMENHANG MIT EINEM AUFFÄLLIGEN PAP- ODER HPV-TEST

**In einer Kolposkopiesprechstunde mit Patientinnen, die einen auffälligen Pap- oder HPV-Test haben, stehen die Sorgen und psychischen Belastungen oft im Vordergrund.**

Diese sind objektiv gesehen unnötig, aber es braucht oft viel Zeit, um diese Sorgen zu zerstreuen. Nachfolgend sollen nochmals die typischen Sorgen besprochen werden, die durch einen auffälligen Test ausgelöst werden können.

### **Angst vor Krebs**

In den allermeisten Fällen besteht kein Krebs! Sehr viel wahrscheinlicher ist es, dass die Zellen durch Überlagerungen und andere Veränderungen, die nichts mit Krebs zu tun haben, schwer zu interpretieren sind. Oder aber es liegt eine Krebsvorstufe vor.

Selbst im Falle einer schwergradigen Veränderung dauert es meist viele Jahre, bis sich daraus eine Krebserkrankung entwickelt. Dies geschieht keinesfalls zwangsläufig. Denn viele Krebsvorstufen bilden sich von alleine zurück.

Leichtgradige Veränderungen werden daher in der Regel nicht behandelt. Falls wider Erwarten doch einmal Krebs diagnostiziert werden sollte, sind die Heilungsaussichten in der Regel gut, insbesondere dann, wenn ein Pap-Test auf die Erkrankung aufmerksam gemacht hat, bevor andere Symptome wie Blutungen oder Schmerzen aufgetreten sind.

### Angst vor Unfruchtbarkeit oder vor Gebärmutterentfernung

**Ein auffälliger Pap-Test führt nicht zur Unfruchtbarkeit und auch nicht zur Notwendigkeit einer Gebärmutterentfernung.**

Falls eine Krebsvorstufe festgestellt wird, wird diese durch eine sehr gezielte und minimale Gewebeentfernung behandelt, nicht durch eine Entfernung der gesamten Gebärmutter. Falls die Möglichkeit einer Gebärmutterentfernung im Arztgespräch einmal aufkommen sollte, ist das Einholen einer zweiten ärztlichen Meinung dringend zu empfehlen.

### Angst vor Ansteckung des Partners durch HPV

Es ist nicht nur die Ähnlichkeit der Abkürzungen „HPV“ und „HIV“, dass manchmal der Eindruck entstehen könnte, dass humane Papillomaviren und AIDS-Viren gleichgesetzt werden und die HPV-Infektion dadurch unnötig große Angst verursacht. In Wirklichkeit haben die beiden Viren überhaupt nichts miteinander zu tun. Zweifellos wird auch der AIDS-Virus vorzugsweise durch Sex übertragen.

HI-Viren führen zu einer schwerwiegenden lebensbedrohlichen Infektion. Dagegen sind HP-Viren im Genitalbereich so weit verbreitet, dass praktisch jede Frau oder jeder Mann, der einmal Sex hat oder hatte, davon betroffen ist.

**Ein HPV-Nachweis ist für sich genommen keine Krankheit. Bei jungen Frauen unter dreißig Jahren kommen und gehen diese Infektionen ohne Konsequenzen.**

Offenbar kann nur eine Persistenz der Infektion zu einer Krebsvorstufe oder zu Krebs führen. HP-Viren und Sex gehören zusammen, seit es Menschen gibt und das Vorhandensein von HP-Viren ist noch keine Krankheit, auch wenn es sich im medizinischen Sinne um eine Infektion handelt.



Nur weil durch einen positiven HPV-Test oder durch die Diagnose einer leichten, mäßigen oder schweren Krebsvorstufe die Aufmerksamkeit auf das Vorhandensein dieser Viren im eigenen Körper gelenkt wurde, ist es nicht sinnvoll, Konsequenzen für etwaige Partnerbeziehungen zu ziehen. Schon gar nicht besteht eine Verpflichtung, einem neuen Partner anzuvertrauen, es bestünde eine „Geschlechtskrankheit“ in Form der HPV-Infektion.

Umgekehrt gilt natürlich das Gleiche: Sex bedingt immer die Möglichkeit, sich mit HP-Viren anzustecken bzw. sich mit einem neuen Typus von HP-Viren zu infizieren. Es bringt nichts, dies zum Gegenstand der Diskussion zu machen und damit unter Umständen die neue Partnerschaft zu belasten.

Das eigentliche Problem sind die krankhaft veränderten Zellen im Bereich des Muttermundes und nicht die HP-Viren. Diese Zellen können aber nicht auf den Partner übertragen werden. In diesem entscheidenden Punkt besteht also keine Ansteckungsgefahr durch Sex.

### **Schuld und Schamgefühle**

Der Erkrankung Gebärmutterhalskrebs haftet schon immer etwas Zweifelhafte an. Nicht erst seit der Entdeckung des Zusammenhangs mit humanen Papillomaviren vermutete man, dass die Erkrankung etwas mit Sex zu tun hat.

In fast jedem Fachbuch wird auf historische Arbeiten verwiesen, die einen Zusammenhang zwischen der Häufigkeit von Gebärmutterhalskrebs und Prostitution festgestellt hätten. Dies trifft objektiv allerdings nicht zu und diese Tatsache ändert sich auch nicht durch die Wiederholung alter fehlinterpretierter Daten. Eine HPV-Infektion ist keine Krankheit, sondern vielmehr ein weit verbreiteter Zustand.

**Die genauen Gründe, weshalb HP-Viren bei einer Frau zu Zellveränderungen am Muttermund führen können und bei den meisten Frauen überhaupt keine Konsequenzen haben, sind bisher nicht bekannt.**

Gebärmutterhalskrebs und insbesondere seine Vorstufen und ebenso der auffällige Pap-Test sind auch nicht ansatzweise selbstverschuldete Krankheiten und Probleme. Für Schuld- oder Schamgefühle gibt es bei den betroffenen Frauen keinen Anlass.

### **Angst vor weiteren schmerzhaften Untersuchungen**

Wenn der Pap- und/oder HPV-Test auffällig sind, werden diese entweder nach einem mehr oder weniger langen Zeitraum wiederholt oder es wird eine kolposkopische Untersuchung durchgeführt.

**Die Kolposkopie ist keine schmerzhaft Untersuchung. Es handelt sich um eine genauere Inspektion des Muttermundes im Rahmen einer ganz normalen frauenärztlichen Untersuchung.**

Das Kolposkop, also die Lupe, mit der die Untersuchung vorgenommen wird, berührt den Körper nicht. Eine Gewebeentnahme verursacht – wenn überhaupt – nur minimale Unannehmlichkeiten.

Sollte sich im Laufe der Untersuchungen eine Behandlungsnotwendigkeit ergeben, so erfolgt die Therapie in Rahmen eines kurzdauernden ambulanten Eingriffs. In der Regel bestehen danach keine Beschwerden, insbesondere keine Schmerzen.

### **Gestörtes Körpergefühl**

Durch die häufiger durchgeführten gynäkologischen Untersuchungen in Folge einer auffälligen Screening-Untersuchung, wird das Schamgefühl verletzt.

Den Betroffenen wird manchmal durch die Feststellung einer HPV-Infektion das Gefühl vermittelt, „unsauber“ zu sein. Letztlich wird das Körpergefühl beeinträchtigt. Manchmal hilft es, bei der kolposkopischen Untersuchung den Untersuchungsvorgang auf einem Bildschirm mit zu beobachten. Die meisten Dysplasiesprechstunden sind mit einer Videoeinrichtung ausgestattet.

Im ersten Augenblick mag es ungewohnt oder sogar erschreckend sein, in starker Vergrößerung auf den eigenen Muttermund zu blicken. Es wird aber schnell klarwerden, dass keine Knoten, Tumore oder Warzen auf dem Muttermund zu sehen sind. Die krankhafte Stelle am Muttermund ist oft nicht viel mehr, als ein Millimeter großer „essigweißer“ Fleck. Damit relativiert sich die Angst vor diesen gut zu kontrollierenden und gut zu behandelnden Vorstufen.

Viele Menschen haben Angst vor dem schwarzen Hautkrebs, dem Melanom. Trotzdem wird niemand bei jedem pigmentierten Fleck auf der Haut gleich an Krebs denken. Außerdem ist ein solcher Fleck an Armen, Beinen oder sonst wo am Körper gut sichtbar. Vielleicht setzt es die gefühlte Bedrohung durch eine Krebsvorstufe wieder in die richtige Perspektive, wenn die Möglichkeit besteht, den kolposkopischen Befund mit anzusehen.





## AUF EINEN BLICK

Sorgen und Ängste im Zusammenhang mit einem auffälligen Pap- oder HPV-Test oder der Diagnose einer Krebsvorstufe sind verständlich. Dennoch ist Krebs sehr unwahrscheinlich. Eine Gebärmutterentfernung ist tatsächlich sehr selten notwendig und Schwangerschaften sind weiterhin möglich. Für Schuld- oder Schamgefühle gibt es keinen Anlass. Eine neue Partnerschaft muss nicht mit Gesprächen über die HPV-Problematik belastet werden, da eine HPV-Infektion nicht als Krankheit anzusehen ist. Die Operation bei einer etwaigen Krebsvorstufe stellt einen relativ kleinen ambulant durchführbaren Eingriff dar.

In einer Kolposkopieprechstunde sollte die Möglichkeit genutzt werden, den eigenen Muttermund anzusehen und sich zeigen zu lassen, wie das auffällige Gewebe aussieht, um so falsche Vorstellungen zu korrigieren, die zu einem gestörten Körpergefühl führen können.

## MEDIZINISCHE FACHAUSDRÜCKE

### ADENOCARCINOMA IN SITU

Krebsvorstufe im Bereich des Drüsenepithels des Gebärmutterhalses.

### BIOPSIE

Gewebeentnahme, hier vom Muttermund.

### CARCINOMA IN SITU

Krebsvorstufe mit dem Schweregrad einer CIN3 (schwere Dysplasie). Die Bezeichnung „Carcinoma“ ist irreführend, denn bei einem Carcinoma in situ handelt es sich nicht um Krebs („Karzinom“), sondern lediglich um eine Krebsvorstufe.

### CERCLAGE

Anlage eines Bändchens zum Verschluss des inneren Muttermundes während der Schwangerschaft: Wenn ausnahmsweise eine Konisation während der Schwangerschaft notwendig sein sollte, wird eine solche Cerclage angelegt als Vorbeugung gegen eine Früh- oder Fehlgeburt.

### CIN

„Cervical Intraepithelial Neoplasia“ oder „Zervikale Intraepitheliale Neoplasie“. Alternative Bezeichnung für die Krebsvorstufen des Gebärmutterhalses (siehe auch Dysplasie). Es wird zwischen CIN1 (leichte Dysplasie), CIN2 (mittelgradige Dysplasie) und CIN3 (schwere Dysplasie) unterschieden.

### CONDYLOMATA ACUMINATA

Genitalwarzen, welche durch die Infektion mit low risk HPV-Typen entstehen können. Ein Zusammenhang mit Krebsvorstufen oder Krebs im Bereich des Gebärmutterhalses besteht nicht.

### DRÜSENEPITHEL

Einschichtige Zelllage, welche im Bereich des Muttermundes an das Plattenepithel anschließt.

## DÜNNSCHICHTZyTOLOGIE

Auch als Monolayerzytologie bezeichnet: Hierbei wird das Abstrichinstrument mit der Zellprobe nicht direkt auf einem Objektträger ausgestrichen wie bei der konventionellen Zytologie, sondern in einem Gefäß mit Fixierlösung ausgewaschen. Mit speziellen Laborgeräten wird aus der Flüssigkeit eine repräsentative und gereinigte Zellprobe entnommen und auf einen Objektträger aufgebracht. Die am häufigsten angewandten dünn-schichtzytologischen Verfahren sind Thin-Prep® und SurePath®.

## DYSPLASIE

Krebsvorstufe im Bereich des Gebärmutterhalses, siehe unter CIN.

## ENDOZERVIKALE KÜRETTAGE (ECC)

Ausschabung des Gebärmutterhalses: Diese kann im Gegensatz zu einer Ausschabung der Gebärmutter ohne Narkose vorgenommen werden und ist Teil des kolposkopischen Untersuchungsganges, wenn die Untersuchungszone nicht von außen sichtbar ist.

## EPITHEL

Hier: äußerster Teil der Haut, welcher den gesamten Körper umgibt und Scheide und Gebärmutter auskleidet.

## HPV

Siehe Humane Papillomaviren.

## HPV-IMPfung

Prophylaktische Impfung gegen humane Papillomaviren. Die Impfung bei Mädchen und Jungen wird am besten im Alter zwischen neun und vierzehn Jahren durchgeführt. Impfstoff der Wahl ist Gardasil9®. Der Impfstoff ist gegen sieben sogenannte high risk Typen gerichtet. Darüber hinaus deckt der Impfstoff HPV 6 und HPV 11 ab, welche zu den low risk HPV-Typen gehören und Condylomata acuminata verursachen können.

## HYSTEREKTOMIE

Operation zur Entfernung der Gebärmutter

## ANHANG

### IGeL

„Individuelle Gesundheitsleistung“: Zusatzuntersuchungen, welche in einer Arztpraxis angeboten werden können, die nicht von den gesetzlichen Krankenkassen bezahlt werden. Am häufigsten werden die Dünnschichtzytologie und der HPV-Test angeboten.

### KOLPOSKOP

Untersuchungslupe mit einer Vergrößerung von 3,5- bis 30-fach, welche auf einem Stativ montiert ist und unter anderem zur Untersuchung des Muttermundes dient.

### KOLPOSKOPIE

Bezeichnet alle weiteren Maßnahmen, die zur Abklärung eines auffälligen Abstrichergebnisses notwendig sind einschließlich der gezielten Gewebeentnahme.

### KORPUS (CORPUS UTERI)

Gebärmutterkörper: neben dem Gebärmutterhals größter Teil der Gebärmutter.

### LASER

Bei der Behandlung von Krebsvorstufen wird ein CO<sub>2</sub>-Laser eingesetzt. Der Laserstrahl wird in das Kolposkop eingespiegelt, damit gezielt erkrankte Gewebeareale zerstört werden können.

### LEEP

„Loop Electrosurgical Excision Procedure“. Mit diesen Hochfrequenzschlingen können Gewebeveränderungen am Muttermund unter kolposkopischer Sicht gezielt abgetragen werden.

### MAJOR CHANGE

Kolposkopische Veränderungen, welche auf das Vorliegen einer höhergradigen Krebsvorstufe (CIN2 oder CIN3) hindeuten können.



### MINOR CHANGE

Kolposkopische Veränderungen, welche auf das Vorliegen einer leichtgradigen Zellveränderung (CIN1) hindeuten können.

### MONSEL'SCHE LÖSUNG

Eisensulfat-Paste, welche nach einer Gewebeentnahme am Muttermund zur Blutstillung aufgetupft wird.

### MOSAIK

Gefäßphänomen, wie es bei der kolposkopischen Untersuchung gesehen werden kann, nachdem eine Essiglösung auf den Muttermund aufgetragen wurde. Manche Ausprägungen eines Mosaiks sprechen für das Vorliegen einer Krebsvorstufe (siehe auch Punktierung).

### PAP-GRUPPEN

Das Ergebnis der mikroskopischen Beurteilung eines Zellabstrichs wird in die Gruppen Pap I bis Pap V zusammengefasst, wobei die Pap-Gruppen II bis IV zusätzlich unterteilt werden. In Deutschland gilt die Münchener Nomenklatur III.

### PAP-TEST

Zellabstrich vom Muttermund: Benannt nach George Papanicolaou.

### PLATTENEPITHEL

Mehrschichtige Zellschicht, welche die äußere Haut umschließt einschließlich der Scheide sowie des äußeren Teils des Muttermundes.

### PORTIO

Muttermund: Teil des Gebärmutterhalses, welcher in die Scheide hineinragt und bei der frauenärztlichen Untersuchung sichtbar ist.

### POSTKONISATIONSPROPHYLAXE

HPV-Impfung (Gardasil9®), welche um den Zeitpunkt einer Operation zur Entfernung einer Krebsvorstufe gegeben wird.

## ANHANG

Zwar ist der HPV-Impfstoff rein prophylaktisch und nicht therapeutisch, wirkt also nicht, wenn bereits Zellveränderungen vorliegen. Jedoch verringert sich durch die Impfung die Wahrscheinlichkeit, dass die Krebsvorstufe in Zukunft erneut auftritt.

### PUNKTIERUNG

Gefäßphänomen, wie es bei der kolposkopischen Untersuchung gesehen werden kann, nachdem eine Essiglösung auf den Muttermund aufgetragen wurde. Manche Ausprägungen einer Punktierung sprechen für das Vorliegen einer Krebsvorstufe (siehe auch Mosaik).

### SPECULUM

Schnabelförmiges Instrument aus Metall, welches bei der frauenärztlichen Untersuchung in die Scheide eingesetzt wird, um den Blick auf den Muttermund zu ermöglichen.

### TRACHELEKTOMIE

Entfernung des Gebärmutterhalses bei Gebärmutterhalskrebs unter Belassung des Gebärmutterkörpers, um auf diese Weise die Möglichkeit einer Schwangerschaft zu erhalten.

### UTERUS

Gebärmutter

### VAGINA

Scheide

### VAIN

„vaginale intraepitheliale Neoplasie“: Krebsvorstufe im Bereich der Scheide. Analog zur CIN wird eine VAIN in drei Schweregrade (VAIN 1 bis 3) eingeteilt.

### ZELLKERN

Derjenige Teil der Zelle, welcher die Erbinformationen enthält (Chromosomen bzw. DNS) und unter anderem den Zellstoffwechsel steuert.

**ZELLPLASMA**

Die den Zellkern umgebende Zellstruktur, in der unter anderem der Stoffwechsel einer Zelle abläuft.

**ZERVIX (CERVIX UTERI)**

Gebärmutterhals

**ZYTOLOGIE**

Lehre von den Zellen, meist bezogen auf die mikroskopische Beurteilung der Zellen des Gebärmutterhalses im Rahmen der Krebsvorsorge.



## WIR DANKEN ...

... **Alexandra Woltering**, ohne die keines unserer Manuskripte zustande käme.

... den **Kolleginnen und Kollegen der Zentralen Dysplasiesprechstunde Münster** ([dysplasiepraxen-muenster.de](http://dysplasiepraxen-muenster.de)) und insbesondere **Dr. Elke Grotegut-Semik** und **Dr. Mechthild Kuhlmann-Weßeling** für die hilfreichen Anregungen.

... **der Arbeitsgemeinschaft Zervixpathologie und Kolposkopie e.V.** in der Deutschen Gesellschaft für Gynäkologie und Geburtshilfe, die die Finanzierung der medizinischen Illustrationen übernommen hat.

... **Priv.-Doz. Dr. med. Küppers**, Düsseldorf ([dysplasie-praxis.de](http://dysplasie-praxis.de)) sowie **Professor Dr. med. Jörg Haier, LL.M.**, vormals Koord. Direktor des Comprehensive Cancer Center Münster, für die tatkräftige Unterstützung.

... **Heike Blum, MeDiVi** – Medizinische Illustratorin, Universitätsklinikum Münster, für die kreative Umsetzung der medizinischen Illustrationen.

### Die vorliegende Broschüre ist mit der Unterstützung folgender Einrichtungen entstanden:

Comprehensive Cancer Center Münster (CCCM)  
 Universitätsklinikum Münster  
 Albert-Schweitzer-Campus 1  
 48149 Münster  
[klinikum.uni-muenster.de](http://klinikum.uni-muenster.de)

Arbeitsgemeinschaft Zervixpathologie und Kolposkopie e.V.  
 in der Deutschen Gesellschaft für Gynäkologie und Geburtshilfe  
[ag-cpc.de](http://ag-cpc.de)



## der Krebsgesellschaft NRW e.V.

**Wir bieten ein breites Spektrum an Informationen, die in Printform und digital verfügbar sind.**

### Broschüren der grünen Info-Reihe:

- Mit Leib und Seele leben, Teil 1  
(Was kann ich für mein körperliches Wohlbefinden tun?)
- Mit Leib und Seele leben, Teil 2  
(Was kann ich für mein seelisches Wohlbefinden tun?)
- Ratgeber Prävention: Mit den richtigen Maßnahmen zur Vorsorge und Früherkennung
- Ratgeber für Angehörige von Krebspatientinnen und Krebspatienten
- Was Kindern und Jugendlichen hilft, wenn Eltern an Krebs erkranken
- Ratgeber Komplementärmedizin bei Krebs
- Ratgeber zu Sozialleistungen bei Krebs
- Ratgeber zum Umgang mit Krebs-Informationen im Netz
- Ratgeber für Testament und Vorsorge
- Den letzten Weg gemeinsam gehen: Hilfe zur Sterbebegleitung



### **Kostenfrei bestellen:**

Alle Broschüren sind innerhalb von NRW kostenfrei bestellbar.  
Tel. 0211 1576099-0 oder online über [www.krebsgesellschaft-nrw.de](http://www.krebsgesellschaft-nrw.de)

Aktuelle Informationen bietet unsere Internetseite:

**[www.krebsgesellschaft-nrw.de](http://www.krebsgesellschaft-nrw.de)**

# Beratungsangebote



## der Krebsgesellschaft NRW e.V.

Auf ein Leben mit Krebs ist niemand vorbereitet. Die Diagnose stellt alles auf den Kopf. Der Alltag, Pläne und auch das Umfeld, die Familie und der Beruf – alles gerät in den Sog der Krankheit. Diese Situation kostet Kraft und wirft viele Fragen auf.

**Mit unseren Beratungsangeboten sind wir für Sie da!  
Vor, während und nach der Therapie – wir hören zu.**

Wir unterstützen und beraten Sie bei allen sozialen und alltagspraktischen Fragen rund um die Erkrankung sowie bei psychischen Belastungen, Ängsten und Sorgen. Das gilt auch für Ihre Bezugspersonen.

**Unsere Beratung ist kostenfrei und vertraulich.  
Vor Ort, am Telefon oder per Video.**

### **Telefonische psychosoziale Erstberatung für NRW**

Telefon 0211 30201757

#### **Krebsberatung Düsseldorf**

Fleher Straße 1, 40223 Düsseldorf

Telefon 0211 30201757

#### **Krebsberatung Rhein-Erft**

Augustinusstr. 11b, 50226 Frechen

Telefon 02234 2508160

#### **Krebsberatung Olpe**

Schützenstraße 12, 57462 Olpe

Telefon 02761 859829-0



Weitere Kontaktdaten von Krebsberatungsstellen in NRW erhalten Sie auf Anfrage gerne von der Krebsgesellschaft NRW Tel. 0211 1576099-0 oder unter **[www.krebsgesellschaft-nrw.de](http://www.krebsgesellschaft-nrw.de)**

## Ihre Spende hilft



Hat Ihnen diese Broschüre gefallen? Wir freuen uns über Ihr Feedback und wenn Sie mögen, über Ihre Unterstützung. Unsere Broschüren sollen Orientierung geben und möglichst viele Menschen erreichen. Sie werden kostenfrei ausgegeben. Damit wir dieses Angebot auch in Zukunft anbieten können, freuen wir uns sehr, wenn Sie uns mit einer Spende unterstützen.


**Gemeinsam geben wir Menschen mit Krebs und ihren Angehörigen Hoffnung und Halt. Helfen Sie mit! Herzlichen Dank!**

Unser Spendenkonto bei der Stadtparkasse Düsseldorf  
**IBAN DE63 3005 0110 0010 1514 88**  
**BIC DUSSEDDXXX**

### Online spenden

Ganz unkompliziert können Sie auch über das Spendenformular auf unserer Internetseite spenden.

**[www.krebsgesellschaft-nrw.de](http://www.krebsgesellschaft-nrw.de)**



Einfach mit dem Handy den QR-Code scannen und Sie kommen direkt zu unserer Spendenseite.

Ihre Spende ist steuerlich absetzbar. Bei Spenden bis 300€ genügt der Bankbeleg als Nachweis für das Finanzamt. Wünschen Sie dennoch eine Spendenquittung, vergessen Sie bitte nicht, Ihre vollständige Anschrift im Verwendungszweck mit aufzuführen.



Beleg/Quittung für den Kontoinhaber/Zahler

**Zahlungsempfänger**

Krebsgesellschaft Nordrhein-Westfalen e. V.

**IBAN**

DE63 3005 0110 0010 1514 88

**BIC**

DUSDEDDXXX

bei (Kreditinstitut/Zahlungsdienstleister)

**Euro/Cent**

Kunden-Referenznummer (nur für Zahlungsempfänger)

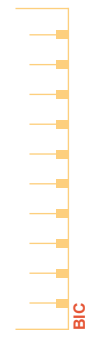**SPENDE**

**Kontoinhaber/Zahler: Name**

**IBAN des Kontoinhabers**

Quittung des Kreditinstituts bei Bareinzahlung

**SEPA-Überweisung/Zahlschein**



**BIC**

Für Überweisungen in Deutschland, in andere EU-/EWR-Staaten und in die Schweiz in Euro.

Name und Sitz des überweisenden Kreditinstituts

Angaben zum Zahlungsempfänger: Name, Vorname/Firma (max. 27 Stellen, bei maschineller Beschriftung 35 Stellen)

**Krebsgesellschaft NRW e. V.**

**IBAN**

**DE 63 3 0 5 0 1 1 0 0 0 1 0 1 5 1 4 8 8**

BIC des Kreditinstituts/Zahlungsdienstleiters (8 oder 11 Stellen)

**D U S D E D D X X X**

Bei Beträgen bis € 200.– gilt der Kontoauszug oder der abgestempelte Beleg als Spenden-Quittung

**Betrag: Euro, Cent**

Kunden-Referenznummer - Verwendungszweck, ggf. Name und Anschrift des Zahlers

online-Bankformulare GmbH  
www.bankmedia.de

DIN lang

noch Verwendungszweck (insgesamt max. 2 Zeilen à 27 Stellen, bei maschineller Beschriftung max. 2 Zeilen à 35 Stellen)

Angaben zum Kontoinhaber/Zahler: Name, Vorname/Firma, Ort (max. 27 Stellen, keine Straßen- oder Postfachangaben)

**IBAN** Bankleitzahl des Kontoinhabers

Kontonummer (ggf. links mit Nullen auffüllen)

Prüfziffer

Datum

Unterschrift(en)

**SPENDE**

## ADRESSEN

### **Fachgesellschaften/Arbeitsgemeinschaften**

#### **Deutsche Gesellschaft für Gynäkologie und Geburtshilfe**

Hausvogteiplatz 12, 10117 Berlin  
[www.dggg.de](http://www.dggg.de)

Die Leitlinie zur Vorbeugung und Früherkennung von Gebärmutterhalskrebs trägt den Titel: „S3 Leitlinie Prävention des Zervixkarzinoms“. Sie wurde u. a. von der Deutschen Gesellschaft für Gynäkologie und Geburtshilfe herausgegeben und ist im Internet abrufbar unter [dggg.de](http://dggg.de).

#### **Niederrheinisch-Westfälische Gesellschaft für Gynäkologie und Geburtshilfe**

Dr. med. Carolin Nestle-Krämling  
Chefärztin der Frauenklinik  
Evangelisches Krankenhaus Düsseldorf  
Kirchfeldstraße 40, 40217 Düsseldorf  
Telefon 0211 919 - 1405  
[www.evk-duesseldorf.de](http://www.evk-duesseldorf.de)

#### **Arbeitsgemeinschaft Zervixpathologie und Kolposkopie e.V. in der Deutschen Gesellschaft für Gynäkologie und Geburtshilfe**

Priv.-Doz. Dr. med. Volkmar Küppers  
Königsallee 64, 40212 Düsseldorf  
[www.ag-cpc.de](http://www.ag-cpc.de)

### **Dysplasiezentren und Dysplasiesprechstunden**

Aktuelle Informationen und Ansprechpartner\*innen unter:  
**[www.dysplasieportal.de](http://www.dysplasieportal.de)**

## **Internetlinks zum Thema**

[www.zervita.de](http://www.zervita.de)

[www.frauenaerzte-im-netz.de](http://www.frauenaerzte-im-netz.de)

## BILDNACHWEISE

- Titel: Anton Todorov/Shutterstock.com  
S. 07: Foto Prof. Dr. med. Ullrich Graeven  
S. 09: Foto Univ.-Prof. Dr. med. Ralph J. Lellé  
S. 09: Foto Dr. Marie-Kristin von Wahle  
S. 10: Julia Caesar on Unplash  
S. 15: Priscilla du Preez on Unplash  
S. 16, 57, 75: Anton Todorov/Shutterstock.com  
S. 21, 65: Panu Shot/Shutterstock.com  
S. 22: Gemma Chua Tran on Unsplash  
S. 25: Monika Kozub on Unplash  
S. 26: DenysNevozhai on Unplash  
S. 31: Matthew Henry on Unsplash  
S. 32: Hannah Olinger on Unsplash  
S. 35: Priscilla du Preez on Unplash  
S. 36: pixelheadphoto digitalskillet/Shutterstock.com  
S. 42-43: Alexis Brown on Unsplash  
S. 44: Adam Winger on Unsplash  
S. 58: Studio Romantic/Shutterstock.com  
S. 64: Catherine.Things/Shutterstock.com  
S. 64: Peakstock/Shutterstock.com  
S. 66: Kevin Turcios on Unsplash  
S. 76: Maria Lupan on Unsplash  
S. 79: Nikita Kachanovsky on Unsplash  
S. 80: Vanessa on Unsplash  
S. 86-87: Natalia Deriabina/Shutterstock.com  
S. 88: Jeremy Bishop on Unsplash  
S. 92-93: Ground Picture/Shutterstock.com  
S. 94: KucherAV/Shutterstock.com  
S. 101: MJTH/Shutterstock.com  
S. 102: Ground Picture/Shutterstock.com  
S. 108-109: fizkes/Shutterstock.com  
S. 110: Eli Defaria on Unsplash

- S. 116-117: Artem Kovalev on Unsplash
- S. 118: Priscilla du Preez on Unplash
- S. 124-125: Linkedin Sales Solutions on Unsplash
- S. 126: Michael Heise on Unplash
- S. 132-133: Mangostar/Shutterstock.com
- S. 140: Morvanic Lee on Unsplash
- Rückseite: fizkes/Shutterstock.com

# IMPRESSUM

## **Herausgeberin:**

Krebsgesellschaft Nordrhein-Westfalen e.V.  
Volmerswerther Straße 20, 40221 Düsseldorf  
Tel. 0211 1576099-0  
info@krebsgesellschaft-nrw.de  
**www.krebsgesellschaft-nrw.de**

## **Autoren:**

Univ.-Prof. Dr. med. Ralph J. Lellé, MIAC  
Dr. Marie-Kristin von Wahle  
Frauenklinik des Universitätsklinikums Münster  
Albert Schweitzer Campus 1, 48149 Münster  
fragen@lellenet.de

## **Illustrationen:**

Heike Blum, Dipl. MFA  
Medizinisch-Didaktische Visualisierung  
Westfälische Wilhelms-Universität Münster  
Copyright©HeikeBlum/MeDiVi, Münster 2013 alle Rechte vorbehalten

## **Redaktion:**

Dinah Oelschläger, Krebsgesellschaft NRW e.V.

## **Layout:**

Nina Probst, Projektmanagement für Marketing & Kommunikation

Alle Rechte, insbesondere das Recht auf Vervielfältigung und Verbreitung sowie der Übersetzung, vorbehalten. Kein Teil des Werkes darf in irgendeiner Form ohne schriftliche Genehmigung der Krebsgesellschaft NRW e.V. reproduziert werden.

3. überarbeitet Auflage, Juni 2023


© Copyright Vermerk: KG NRW.

**Hinweistext zur Genderverwendung:**

Wir sind uns bewusst, dass es mehr Geschlechter als Mann und Frau gibt. Um alle Geschlechter einzubinden, verwenden wir den Gender-Stern. Da dieser jedoch nicht in allen Fällen grammatikalisch richtig ist, nutzen wir ergänzend dazu die Paarform oder neutrale Formulierungen.



**Krebsgesellschaft**  
Nordrhein-Westfalen e.V.




**Leben weiterleben:**  
Mit der Diagnose Krebs.

## Helpen Sie mit Ihrer Spende.

Stadtsparkasse Düsseldorf  
IBAN DE63 3005 0110 0010 1514 88



Spenden geht auch online unter:  
[www.krebsgesellschaft-nrw.de](http://www.krebsgesellschaft-nrw.de)



Einfach mit dem Handy den QR-Code  
scannen und Sie kommen direkt zu  
unserer Spendenseite.

Folgen Sie uns:

